

КЛИНИЧЕСКИЙ ПРИМЕР ЭФФЕКТИВНОСТИ ПРИМЕНЕНИЯ РАСТВОРА ГИПЕРХАЕС ДЛЯ КУПИРОВАНИЯ ВНУТРИЧЕРЕПНОЙ ГИПЕРТЕНЗИИ У ПОСТРАДАВШЕГО С ТЯЖЕЛОЙ ЧМТ

А.В. Ошоров, И.А. Савин, К.А. Попугаев, А.С. Горячев, А.Ю. Лубнин, А.А.Потапов
НИИ Нейрохирургии им. Н.Н.Бурденко, РАМН, Москва

Введение. В острый период травматического поражения головного мозга внутричерепная гипертензия (ВЧГ) встречается более чем у 50% пострадавших с ЧМТ и является причиной их высокой летальности и инвалидизации [4, 5, 9].

Ведущее место в коррекции ВЧГ при развитии травматического отека головного мозга занимают гипертонические растворы: маннитол, гипертонический раствор натрия хлорида. Использование маннитола у пациентов с ЧМТ хорошо освещено в литературе и стандартизировано в современных протоколах по ведению ЧМТ [4, 5]. Гипертонический раствор натрия хлорида широко используется как в детской, так и во взрослой нейротравматологии [4, 5]. Комбинированный гипертонический раствор ГиперХАЕС (Фрезениус Каби, Германия) (7,2% раствор NaCl в 6% растворе гидроксиэтилкрахмала 200/0,5) зарекомендовал себя как средство «малообъемной реанимации» при состоянии шока и тяжелой гиповолемии [12, 13]. В ряде исследований установлена эффективность раствора ГиперХАЕС при терапии отека головного мозга различного генеза [1,2,3, 6, 11].

Маннитол остается препаратом выбора при лечении внутричерепной гипертензии на протяжении четырех десятилетий. Однако в ряде клинических случаев эффект маннитола может быть непродолжительным. Использование маннитола может вызывать гиповолемию и требует заместительной инфузионной терапии. При использовании маннитола у пострадавших, имеющих в анамнезе почечную патологию или находящихся в состоянии гиповолемии, существует риск развития острой почечной недостаточности. При повторном введении маннитола может развиваться синдром «рикошета» с повышением внутричерепного давления, что связано с аккумулярованием маннитола в поврежденной мозговой ткани и усилением вазогенного отека [7]. Таким образом, остается актуальным поиск гипертонического раствора, обладающего большей эффективностью и меньшими побочными свойствами.

В приведенном клиническом наблюдении показана эффективность раствора ГиперХАЕС в сравнении с 15% р-ром маннитола для купирования внутричерепной гипертензии у пострадавшего с тяжелой ЧМТ. Под эффективностью подразумевается длительность снижения внутричерепного давления (ВЧД) ниже 20 мм рт.ст.

Пострадавший Г., 38 лет, поступил в реанимационное отделение НИИ нейрохирургии РАМН в первые сутки после травмы переводом из другого лечебного учреждения с диагнозом: «Тяжелая сочетанная закрытая черепно-мозговая травма. Ушиб головного мозга тяжелой степени. Очаги ушиба в левой лобной и височной областях. Травматическое субарахноидальное кровоизлияние. Тупая травма грудной клетки. Ушиб легких. Аспирация крови. Закрытый перелом левой малоберцовой кости без смещения».

Большой поступил в тяжелом состоянии, на ИВЛ через оротрахеальную трубку, SIMV, RR 12, Vt 550 ml, PEEP 7 см вод.ст., FiO₂ 40%, SpO₂ 98%. Проводилась ИВЛ в режиме нормовентиляции (газы артериальной крови pH 7,42; PaCO₂ 34 мм рт.ст., PaO₂ 115 мм рт.ст., BE -2,8. Гемодинамика стабильная, без катехоламиновой поддержки: АД 125/65 мм рт.ст., ЧСС 112 уд в мин. В неврологическом статусе грубая орально-стволовая симптоматика, правосторонний гемипарез, оценка по шкале комы Глазго 6 баллов.

По данным компьютерной томографии: Субдуральная гематома левой лобно-височной области, внутримозговая гематома левой лобной доли, геморрагические очаги ушиба в лобно-височной области слева, корковых отделах височной области справа. Субарахноидальное кровоизлияние. Диффузный отек головного мозга, узкие боковые желудочки, охватывающая цистерна компремирована (рис.1).

В соответствии с принятым в Институте протоколом больному проводился мониторинг ВЧД, АД, ЦПД. Была катетеризована лучевая артерия, установлен датчик ВЧД "Codman" в паренхиму головного мозга правого полушария в точке Кохера. Для проведения югулярной оксиметрии ретроградно катетеризована луковица внутренней яремной вены справа. Контролировали ВЧД < 20 мм рт.ст. и обеспечивали ЦПД > 70 мм рт.ст.

В первые сутки пострадавшему проводилась консервативная интенсивная терапия, которая включала в себя седацию, обезболивание и придание возвышенного положения головы 30°. Под контролем югулярной оксиметрии проводилась умеренная гипервентиляция до уровня PaCO₂ 29–30 мм рт.ст. длительностью до 30 мин. При развитии десатурации в луковице яремной вены ниже 55% гипервентиляционный маневр прекращался и проводилось углубление седации и обезболивания. При неэффективности перечисленных методов проводили инфузию 15% р-ра маннитола в дозе 1 г/кг в течение 30 мин или раствора ГиперХАЕС в дозе не более 4 мл/кг. Поддерживалась нормогликемия и нормотермия. Проводилось энтеральное зондовое питание из расчета 30 ккал/кг/сутки.

На 3-е сутки после поступления в ИНХ была выполнена транскутанная дилатационная трахеостомия.

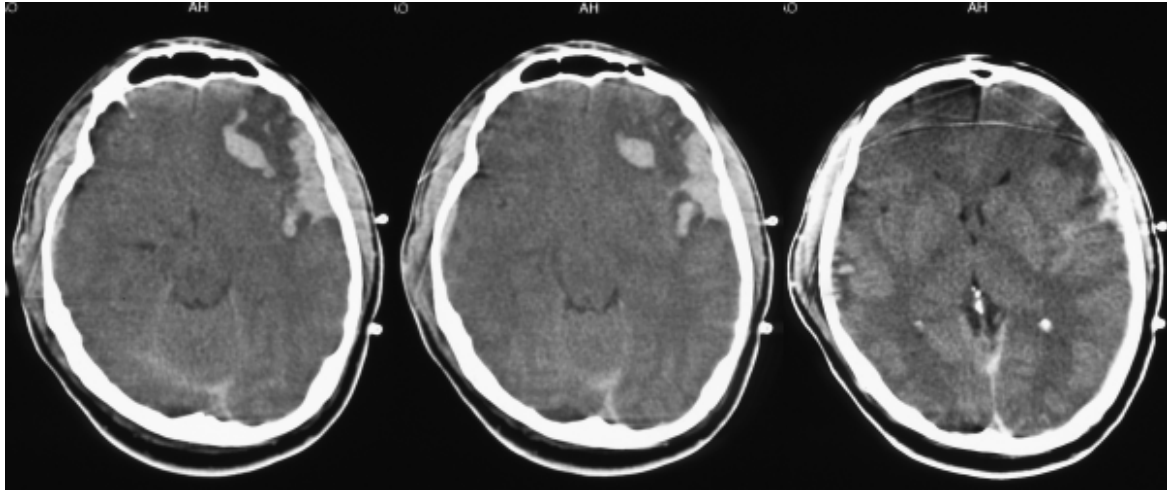


Рисунок 1. Компьютерная томография пострадавшего с тяжелой ЧМТ, выполненная на 2 сутки после травмы.

Базисная инфузионная терапия состояла из кристаллоидных растворов 20 мл/кг/сутки (физ. раствор) и коллоидного раствор «Волювен» 10 мл/кг/сутки. Коррекция уровня калия в плазме крови проводилась раствором 4% хлорида калия под контролем электролитного состава крови.

На 2-е сутки с момента травмы у пострадавшего развилась внутричерепная гипертензия с повышением ВЧД до 30–40 мм рт.ст., отмечена отрицательная динамика неврологического статуса в виде снижения ШКГ до 4 бал-

лов и эпизодов децеребрации. На контрольной КТ – нарастание отека головного мозга.

Данная клинко-рентгенологическая картина сопровождалась нестабильной гемодинамикой, что потребовало введения катехоламинов (мезатон в дозе 1,5 мкг/кг/мин). Инфузия 15% р-ра маннитола в дозе 1 г/кг не обеспечивала стойкой стабилизации внутричерепного давления, поэтому в дальнейшей схеме терапии при неэффективности маннитола мы использовали раствор ГиперХАЕС.

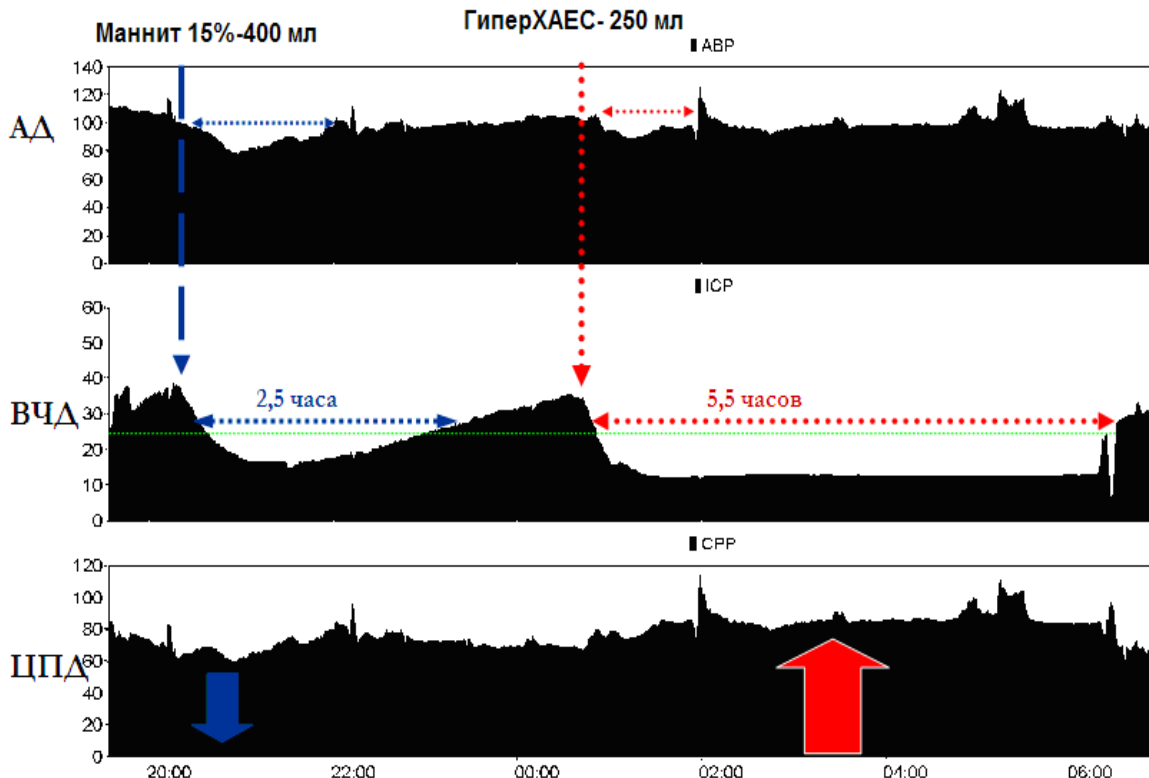


Рисунок 2. Тренд изменения АД, ВЧД, ЦПД на фоне инфузии растворов маннитола и ГиперХАЕС. АД – среднее артериальное давление, ВЧД – внутричерепное давление, ЦПД – церебрально-перфузионное давление. На верхнем тренде представлено среднее артериальное давление, которое изменяется от 80 до 120 мм рт.ст. На среднем тренде ВЧД, эпизоды внутричерепной гипертензии, регистрируется повышение до 38–39 мм рт.ст. На нижнем тренде – ЦПД, которое обеспечивается на уровне не ниже 60 мм рт.ст.

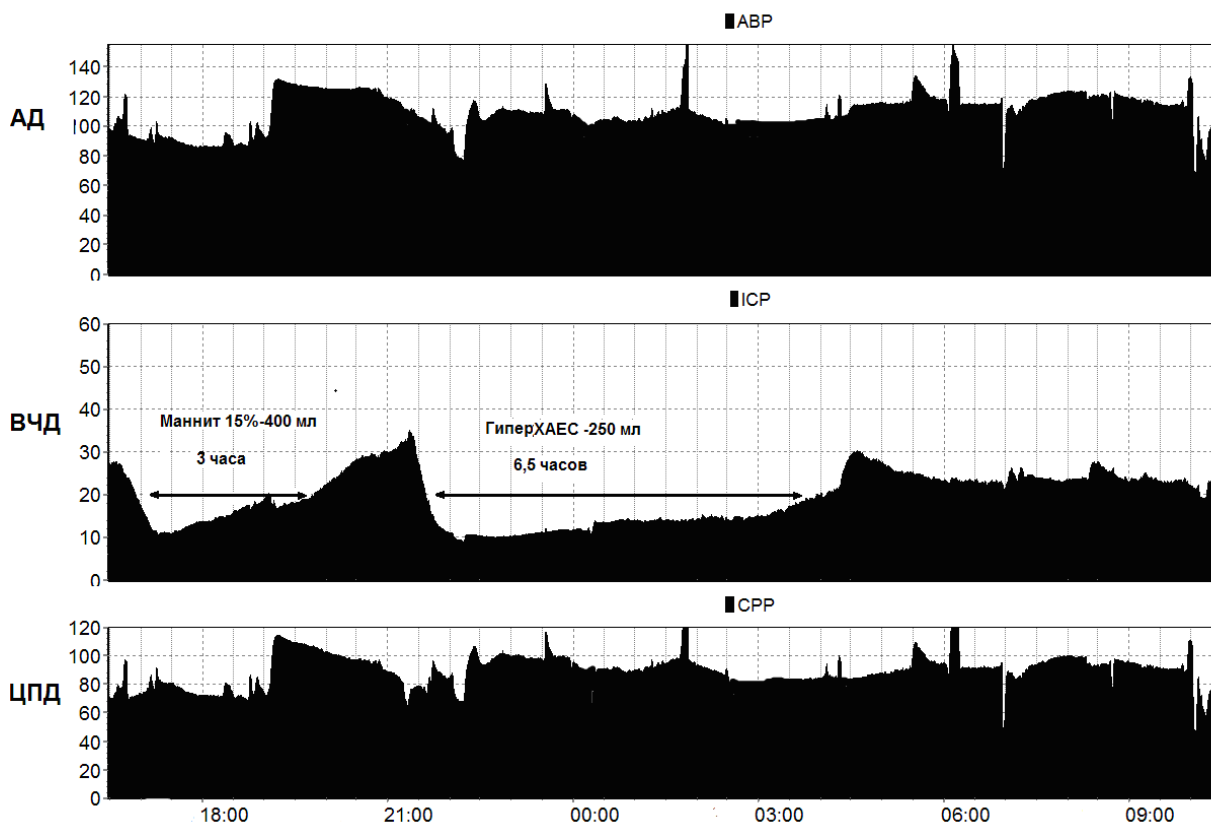


Рисунок 3. Тренд изменения АД, ВЧД, ЦПД на фоне инфузии растворов маннитола и ГиперХАЕС. Виден более длительный эффект нормализации ВЧД < 20 мм рт.ст. р-ром ГиперХАЕС, который превосходит маннит почти в 2 раза, а также более высокие значения АД и ЦПД после инфузии ГиперХАЕС.

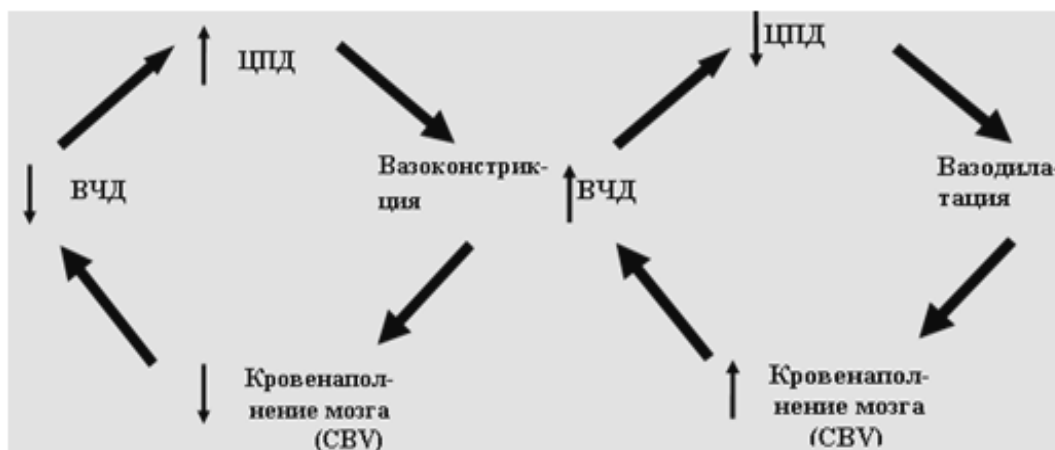

Рисунок 4. Каскад вазодилатации и вазоконстрикции по Rosner[10].

Как видно из представленного тренда (рис. 2), в ответ на введение 15% р-ра маннитола получено снижение ВЧД с 38 до 15 мм рт.ст. Нормализация ВЧД сохранялась в течение 2,5 ч. Данную терапевтическую опцию мы не сочетали с гипервентиляцией, наружным вентрикулярным дренированием и барбитуратами.

Важно отметить, что маннитол, являясь осмотическим диуретиком, в течение 20–30 мин вызывал усиление темпа диуреза. В дальнейшем это сопровождалось снижением артериального давления со 110 до 80 мм рт.ст. и снижением ЦПД с 75 до 60 мм рт.ст. (рис.2).

У данного пострадавшего имела место, по нашему мнению, сохранная ауторегуляция мозговых сосудов: в ответ на снижение АД и ЦПД было зарегистрировано повторное повышение ВЧД, которое, по-видимому, запустило каскадом вазодилатации мозговых сосудов (рис. 4). При повторном повышении ВЧД мы использовали раствор ГиперХАЕС. В результате было достигнуто стойкое снижение ВЧД с 38 до 14 мм рт.ст., которое сохранялось в течение 5,5 ч. После инфузии раствора ГиперХАЕС отмечалась стабилизация гемодинамики и повышение ЦПД до уровня 80 мм рт.ст., что превосходило значения ЦПД до начала инфузии. Динамика регистрируемых показателей на фоне применения раствора ГиперХАЕС в сравнении с маннитолом при повторных инфузиях приведены на рис. 2 и 3.

На 5-е сутки для выполнения «внутренней» декомпрессии в связи с увеличением размеров желудочков было выполнено наружное вентрикулярное дренирование.

На фоне проводимой комплексной терапии на 9-е сутки отмечалась стабилизация состояния и нормализация ВЧД. На 10-е сутки наружный вентрикулярный дренаж был удален, была отменена инфузия катехоламинов. С 11-х суток был прекращен мониторинг АД, ВЧД и ЦПД.

Выход их комы на 11 сутки. Перевод на спонтанное дыхание на 20 сутки, перевод в отделение на 23 сутки. При оценке исхода по шкале исхода Глазго через 6 мес – 5 баллов (хорошее восстановление).

Обсуждение. В литературе достаточно подробно описан 2-х фазный эффект действия маннитола [1, 4, 8]. Быстрая фаза в виде снижения ВЧД наступает через 2–3 минуты и связана с гемодинамическим и гемодилуционным эффектом как маннитола, так и всех других гиперосмолярных растворов. Все гипертонические растворы при болюсном введении быстро мобилизуют интерстициальную жидкость в сосудистое русло, увеличивают ОЦК, сердечный выброс, АД, перфузию тканей, в том числе и головного мозга. Закономерно, что гемодилуция и повышение ЦПД, при сохранной ауторегуляции мозговых сосудов, приводят в вазоконстрикции мозговых сосудов и снижению объема кровенаполнения головного мозга и, как следствие, к снижению ВЧД [8, 10]. Медленная фаза обеспечивается осмотическим градиентом между внутрисосудистым и интерстициальным пространством. Логично было бы предположить, что чем выше осмолярность растворов, тем продолжительнее «медленная фаза». Однако, как показали результаты многоцентрового исследования, проведенного Федерацией анестезиологов и реаниматологов РФ, длительность действия таких гиперосмолярных растворов как 15% маннитол, 10% раствор натрия хлорида и ГиперХАЕС зависит не только от осмолярности. Наиболее длительный эффект в мультицентровом исследовании показал комбинированный раствор ГиперХАЕС, который уступал по осмолярности 10% раствору натрия хлорида, но превосходил все сравниваемые растворы по волемическому и гемодинамическим свойствам [2, 3].

Различную эффективность в нашем клиническом примере можно объяснить несколькими причинами. Во-первых, используемые гиперосмолярные растворы значительно отличаются по осмолярности. Осмолярность ГиперХАЕС 2464 мосмоль/л, а 15% р-ра маннитола всего 1132 мосмоль/л, что ниже в 2 раза. Во-вторых, возможное значение имеет разнонаправленное действие на волемический статус и объем циркулирующей крови (ОЦК). Маннитол относится к осмотическим диуретикам и, в конечном счете, приводит к снижению ОЦК. ГиперХАЕС, являясь комбинированным раствором, содержащим 6% гидроксипропилкрахмал, напротив задерживается в сосудистом русле и потенцирует действие гипертонического р-ра натрия хлорида, приводя к увеличению ОЦК. Возможно с патофизиологической точки зрения, именно стабилизация АД и ЦПД обеспечивает запуск каскада вазоконстрикции [10] и снижение ВЧД (рис. 4).

Таким образом, более выраженный гиперосмотический и волемический эффекты могут объяснять высокую эффективность раствора ГиперХАЕС по сравнению с маннитолом. Представленный клинический пример наглядно демонстрирует высокую эффективность и преимущество комбинированного гиперосмолярного раствора ГиперХАЕС в сравнении с раствором 15% маннитола. По нашему мнению, раствор ГиперХАЕС удачно дополняет арсенал гиперосмолярных растворов и расширяет возможности терапии внутричерепной гипертензии у пострадавших с тяжелой ЧМТ.

Литература

1. Исраелян Л.А., Лубнин А.Ю. Применение гиперосмолярных солевых растворов у больных с пораженным мозгом // Вестник интенсивной терапии. – 2007. - № 3. – С. 53 - 60.
2. Полушин Ю.С., Крылов В.В., Свистов Д.В. Коррекция синдрома внутричерепной гипертензии у пациентов с тяжелым повреждением головного мозга с помощью гиперосмолярных растворов // Анестезиология и реаниматология. – 2009. - № 5. – С. 4 – 9.
3. Петриков С.С., Алашеев А.М., Белкин А.А. и др. Влияние гиперосмолярных растворов на внутричерепное давление и системную гемодинамику у больных с внутричерепными кровоизлияниями // Интенсивная терапия. – 2008. – Специальный выпуск. – С. 3 - 10.
4. Adelson P.D., Bratton S.L., Carney N.A., et al. Guidelines for the acute medical management of severe traumatic brain injury in infants, children, and adolescents. Chapter 11. Use of hyperosmolar therapy in the management of severe pediatric traumatic brain injury. // *Pediatr. Crit. Care Med.* 2003; 4 (3 Suppl.):S40 – S44.
5. Bullock M.R., Povlishock J.T., et al. Guidelines of management of trauma brain injury. // *J. Neurotrauma* 2007; 24, S1: S1 - S2.
6. Harutjunyan L., Holz C., Rieger A., Menzel M. et al. Efficiency of 7,2% hypertonic saline hydroxyethyl starch 200/0,5 versus mannitol 15% in treatment of increased intracranial pressure in neurosurgical patients – a randomized clinical trial. // *Crit. Care* 2005; 9: R530 - R540.
7. Kaufmann AM, Cardoso ER. Aggravation of vasogenic cerebral edema by multiple-dose mannitol. // *J. Neurosurg* 1992; 77: 584 – 589.

8. Muizelaar J.P., Lutz H.A., Becker D.P. Effect of mannitol on ICP and CPP and correlation with pressure autoregulation in severe head injury patients.// *J. Neurosurg.* 1984; 61: 700 - 706.

9. Pickard J.D., Czosnyka M. Management of raised of intracranial pressure.// *Journal of Neurol. Neurosurg. and Psych.* 1993; 56: 845-850

10. Rosner M.J., Daughton S. Cerebral perfusion pressure management in head injury.// *J. Trauma* 1990; 30: 993 - 940.

11. Schwartz S., Schwab S., Bertram M., et al. Effects of hypertonic saline hydroxyethylstarch solution and mannitol in patients with increased intracranial pressure after stroke.// *Stroke* 1998; 29: 1550 - 1555.

12. Vassar M.J., Perry C.A., Gannaway W.I, et al. 7,5% sodium chloride/dextran for resuscitation of trauma patients undergoing helicopter transport.// *Arch. Surg.* 1991; 126: 1065 - 1072.

13. Wade C.E., Grady J.J., Kramer G.C., et al. Individual patient cohort analysis of efficacy of hypertonic saline/dextran in patient with traumatic brain injury and hypotension // *J. Trauma* 1997; 42: S 61 - S65.

6.