Прогностическое значение мониторинга внутричерепного и церебрального перфузионного давления, показателей регионарного кровотока при диффузных и очаговых повреждениях мозга

Акад. А.А. ПОТАПОВ, к.м.н., ст.н.с. Н.Е. ЗАХАРОВА, проф., гл.н.с. И.Н. ПРОНИН, акад. В.Н. КОРНИЕНКО, к.м.н. А.Г. ГАВРИЛОВ, проф., гл.н.с. А.Д. КРАВЧУК, к.м.н. А.В. ОШОРОВ, к.м.н., н.с. А.А. СЫЧЕВ, д.м.н., вед.н.с. О.С. ЗАЙЦЕВ, Л.М. ФАДЕЕВА, С.В. ТАКУШ

Prognostic value of ICP, CPP and regional blood flow monitoring in diffuse and focal traumatic cerebral lesions

A.A. POTAPOV, N.E. ZAKHAROVA, I.N. PRONIN, V.N. KORNIENKO, A.G. GAVRILOV, A.D. KRAVCHUK, A.V. OSHOROV, A.A. SYCHEV, O.S. ZAITSEV, L.M. FADEEVA, S.V. TAKUSH

НИИ нейрохирургии им. акад. Н.Н. Бурденко (дир. — акад. РАН и РАМН А.Н. Коновалов) РАМН, Москва

У 40 пострадавших в возрасте от 16 до 54 лет с тяжелой черепно-мозговой травмой (8 баллов и менее по шкале комы Глазго, ШКГ) сопоставлены клинические данные с компьютерно-томографическими (КТ) признаками диффузных и очаговых повреждений, внутричерепных кровоизлияний, показателями объемного мозгового кровотока (методом КТ-перфузии), внутричерепного и церебрального перфузионного давления. Доминирующим механизмом травмы у 27 из 40 пострадавших было ускорение—замедление в результате дорожно-транспортных происшествий, которое чаще приводит к диффузному аксональному повреждению (ДАП) различной степени, и у 13 — ударно-противоударное воздействие с преобладанием очаговых ушибов мозга. Достоверное прогностическое значение, помимо ШКГ, имели КТ-признаки тяжести ДАП, выраженности субарахноидальных, паренхиматозных и внутрижелудочковых кровоизлияний, а также минимальные значения церебрального перфузионного давления. Результаты КТ-перфузионных исследований показали, что у 37 из 40 больных наблюдалась редукция мозгового кровотока (ниже 28,6 мл/100 г/мин) в одном или нескольких сосудистых бассейнах, у 9 — повышение кровотока (выше 69 мл/100 г/мин), причем у 6 из них повышение кровотока в одном сосудистом бассейне сопровождалось его редукцией в другом. Средние значения кровотока, как правило, были выше в бассейне средних мозговых артерий, чем в других сосудистых бассейнах. Наиболее низкие значения кровотока (16,3±6 мл/100 г/мин) наблюдались в очагах геморрагического повреждения корково-подкорковой локализации, в то время как в аналогичных интактных структурах противоположного полушария они были достоверно выше (36,0±10,0 мл/100 г/мин; *p*<0,01). Показатели кровотока в среднем мозге у 3 пациентов с ДАП варьировали от 12,5 до 30,1 мл/100 г/мин и наиболее низкими они были в ножке мозга с очагом геморрагического повреждения с последующими кистозно-атрофическими изменениями (по данным динамических МРТ-исследований). Таким образом, ведущим патофизиологическим феноменом диффузных и очаговых повреждений мозга являлись редукция объемного мозгового кровотока, а также прогностически значимые эпизоды снижения церебрального перфузионного давления.

Ключевые слова: черепно-мозговая травма, внутричерепное давление, церебральное перфузионное давление, объемный мозговой кровоток.

Forty patients with severe traumatic brain injury (GCS score 8 and less) aged 16—54 years treated in our clinic were analyzed. Correlations between clinical symptoms, CT signs of diffuse and focal traumatic lesions, intracranial hemorrhage, indices of cerebral blood flow (CBF) according to perfusion CT study, intracranial pressure (ICP) and cerebral perfusion pressure (CPP) were assessed. Main mechanism of injury in 27 of 40 (67.5%) patients was acceleration-deceleration due to traffic accidents which usually leads to diffuse axonal injury (DAI) of different severity. In the other 13 (32.5%) cases injury was associated with coup-countercoup mechanism which caused focal contusions mostly. Not only GCS score but CT-signs of DAI severity, intracranial hemorrhage and minimal levels of CPP had significant prognostic value. Results of perfusion CT studies demonstrated that in 37 of 40 (92.5%) patients cerebral blood flow decreased (below 28.6ml/100g/min) in one or more arterial blood distribution areas. Increase of CBF was registered in 9 cases (over 69ml/100g/min), in 6 of them elevation of CBF in one arterial distribution area was associated with reduction in the other. Generally, mean CBF values were higher in the middle cerebral artery circulation than in the other. The lowest CBF levels (16.3±6 ml/100g/min) were observed in cortical and subcortical hemorrhagic foci while these values were significantly higher in the same contralateral intact zones (36.0±10.0 ml/100g/min; p<0.01). In 3 patients with DAI the CBF in the midbrain varied from 12.5 to 30.1 ml/100g/min with the lowest levels in hemorrhagic focus in cerebral peduncle. It corresponded to cystic-atrophic alterations found on subsequent follow-up MRI. Thus, reduction of CBF and episodes of low CPP were the leading pathophysiological phenomena of diffuse and focal brain damages.

Key words: traumatic brain injury, intracranial pressure, cerebral perfusion pressure, cerebral blood flow.

Прошло более 50 лет после первых описаний J. Giliam, P. Janny [23] и N. Lundberg [31] метода постоянного контроля вентрикулярного ликворного давления, и сегодня мониторинг внутричерепного давления (ВЧД) с использованием различных устройств включен в рекомендации по лечению тя-

© Коллектив авторов, 2011

e-mail: NZakharova@nsi.ru

желой черепно-мозговой травмы (ЧМТ), основанные на принципах доказательной медицины [8, 12, 13, 16, 17, 19, 21]. Прямое измерение артериального давления (АД) и ВЧД с непрерывной оценкой церебрального перфузионного давления (ЦПД) является обязательным элементом современной нейрореанимации и необходимым условием адекватного поддержания объемного мозгового кровотока при критических состояниях в нейрохирургии [2, 7, 8, 15, 29, 35, 37, 38].

Со времен классических работ S. Kety и C. Schmidt [25] постоянно ведутся поиски наиболее адекватных в клинике методов количественной оценки регионарного объемного мозгового кровотока с использованием радиоактивного Xe, позитронно-эмиссионной томографии (ПЭТ), однофотонной эмиссионной томографии, компьютерной томографии со стабильным ксеноном ($КТ_{Xe}$), КТ-перфузии, перфузионно-взвешенной магнитно-резонансной томографии (МРТ) и др. [2, 9—11, 14, 20, 26, 28—30, 38]. Каждый из этих методов имеет свои недостатки и преимущества, обусловленные разной доступностью, соотношением цены и качества, безопасностью для пациентов и медицинского персонала и т.д. Перфузионная КТ — один из сравнительно новых методов малоинвазивной визуализации и количественного картирования мозгового кровотока, который может быть использован у пациентов с различной тяжестью состояния при сосудистых, опухолевых заболеваниях и травматических поражениях головного мозга [4, 9, 14, 26, 45, 47—49].

Преимущество этого метода заключается в том, что перфузионное исследование может быть выполнено достаточно быстро во время обследования с помощью спиральной КТ с последующей обработкой и получением карт кровотока на рабочей станции. Причем количественная оценка основных показателей регионарного объемного мозгового кровотока (regional cerebral blood flow — rCBF), регионарного объема крови (regional cerebral blood volume — rCBV) и среднего транзитного времени прохождения контраста (mean transit time — MTT) может осуществляться для всего сечения мозга [27], основных сосудистых бассейнов передней, средней и задней мозговых артерий (ПМА, СМА, ЗМА соответственно) [48, 51], а также в небольших участках белого и серого вещества [10, 41]. В литературе имеются единичные сообщения о применении КТ-перфузии в оценке количественных показателей объемного регионарного мозгового кровотока и ЦПД, а также их прогностического значения при тяжелой ЧМТ. Однако при этом не учитывался доминирующий вид очагового или диффузного повреждения мозга.

Цель настоящей работы — изучить прогностическое значение мониторинга ВЧД и ЦПД, показателей регионарного мозгового кровотока при диффузных и очаговых повреждениях мозга тяжелой степени.

Клинические наблюдения и методы

В анализ включены 40 пациентов (29 мужчин и 11 женщин) в возрасте от 16 до 54 лет (в среднем 31±10,4 года) с тяжелой ЧМТ. У 27 (67,5%) из них травма получена в автоаварии, у 10 (25%) — в результате нападения или во время драки и у 3 (7,5%) — при падении с высоты роста или большей высоты.

У 26 (65%) пострадавших ЧМТ была сочетанной, у 14 (35%) — изолированной. Закрытая ЧМТ была у 24 (60%), у 16 (40%) — открытая.

Тяжесть состояния к моменту поступления в институт варьировала по шкале комы Глазго (ШКГ) [43] от 4 до 8 баллов (6±1,5 балла). У 13 (30%) из 40 до поступления отмечался стертый светлый промежуток.

Всем пострадавшим при поступлении выполняли стандартную рентгеновскую КТ. Исследование регионарного мозгового кровотока с помощью КТ-перфузии проводили при отсутствии у пациента какой-либо реакции на йод-содержащие препараты, включая рентгеноконтрастные препараты (со слов родственников и при условии их информированного согласия), а также после утверждения аннотации исследования ученым советом института. Решение о проведении перфузионного КТ-исследования принималось на основании совместного обсуждения с участием нейрохирургов, неврологов, нейрореаниматологов и нейрорентгенологов, предполагая, что данные о состоянии регионарного объемного мозгового кровотока (rCBF) будут полезны в оптимизации лечебной тактики у каждого конкретного пациента. При этом принимали во внимание рекомендации по безопасному использованию перфузионной КТ-методики [30, 44, 50]. Показатели rCBF были исследованы у 21 пациента в первые 3 сут после травмы, у остальных 19 — на 4—7-е сутки. Ни в одном наблюдении не было отмечено каких-либо реакций на введение рентгеноконтрастного вещества.

Количественная оценка основных показателей кровотока осуществлялась по трем параметрам: rCBF (в мл/100 г/мин), rCBV (в мл/100 г) и MTT (в с) на 1—4 срезах мозга по методике, описанной ранее [10, 44, 48]. Всем пациентам проводили анализ кровотока в трех сосудистых бассейнах каждого полушария ПМА, СМА и ЗМА, а также подкорковых структурах, устанавливая области интереса площадью от 300 до 1200 мм^2. Кроме того, у части пациентов исследования кровотока выполняли в очагах повреждения корково-подкорковых образований и в симметричных структурах противоположного полушария, у 3 пациентов — на уровне среднего мозга.

В качестве контроля использовали показатели кровотока, полученные с помощью аналогичного метода КТ-перфузии у пациентов без признаков це-

ребрального повреждения [48]. При этом в качестве «нормальных» значений кровотока принимали показатели, которые находились в диапазоне средней величины ±2 стандартных отклонения, учитывая тот факт, что в область «интереса» были включены как серое, так и белое вещество мозга, где абсолютные значения существенно различаются. Таким образом, диапазон «нормальных» значений составил: для rCBF от 28,6 до 69,0 (в среднем 48,8±10,1) в мл/100 г/мин, для rCBV — от 2,1 до 4,5 (в среднем 3,3±0,6) мл/100 г, для MTT — от 2,7 до 5,9 (в среднем 4,3±0,8) с. Кроме того, принимались во внимание особенности зон «интереса» в разных сосудистых бассейнах и в очагах ушибов.

У всех пациентов осуществляли инвазивный мониторинг ВЧД и прямое измерение АД, что позволило одновременно мониторировать ЦПД (ЦПД= среднее АД — среднее ВЧД в мм рт.ст.).

В качестве критерия наличия и выраженности внутричерепной гипертензии использовали значения максимального ВЧД за весь период мониторинга (2—12 сут), в качестве критерия степени снижения ЦПД использовали минимальные его значения за весь период мониторинга.

У всех пациентов проводилась интенсивная терапия (включая искусственную вентиляцию легких) в соответствии с Международными рекомендациями по лечению тяжелой ЧМТ [12, 16—19].

Из 40 пострадавших у 19 (47,5%) выполнялись нейрохирургические вмешательства по поводу внутричерепных гематом, вдавленных переломов черепа и базальной ликвореи. Из них у 10 (25%), в связи с нарастающей внутричерепной гипертензией и неэффективностью консервативных методов, была проведена декомпрессивная трепанация черепа (одно- или двусторонняя).

Для оценки КТ-признаков диффузного аксонального повреждения мозга использовали классификацию L. Marshall и соавт. [34], согласно которой выделено 4 типа ДАП: I — отсутствие видимой интракраниальной патологии; II — паренхиматозные повреждения высокой и смешанной плотности <25 см^3, мезэнцефалические цистерны визуализируются, смещение срединных структур <5 мм; III — паренхиматозные повреждения высокой и смешанной плотности <25 см^3, увеличение объема мозга с компрессией или отсутствием цистерн, смещение срединных структур <5 мм; IV — паренхиматозные повреждения разной плотности ⩾25 см^3, смещение >5 мм.

Очаговые ушибы корково-подкорковой локализации оценивали по следующей КТ-градации [5]: 1 — очаг низкой плотности; 2 — геморрагический очаг смешанной плотности; 3 — внутримозговые гематомы на фоне очага смешанной плотности.

Наличие и локализацию субарахноидального кровоизлияния (САК) оценивали по следующим категориям: 0 — нет, 1 — конвекситальное; 2 — базальное; 3 — конвекситальное + базальное. Учитывали также наличие внутрижелудочкового кровоизлияния (ВЖК).

Состояние мезэнцефальных цистерн оценивали по следующим категориям: 0 — нормальные; 1 — умеренное сужение; 2 — асимметричная деформация; 3 — грубое сужение и/или деформация; 4 — не визуализируются.

Исходы оценивали через 6 мес после травмы по шкале исходов Глазго (ШИГ): хорошее восстановление, умеренная инвалидизация, глубокая инвалидизация, вегетативное состояние, смерть [22].

Данные статистического анализа суммировали в таблицах, учитывая диапазон минимальных и максимальных значений, средние значения абсолютных, относительных и ранговых значений, стандартные отклонения, ошибку средней, коэффициенты ранговой корреляции и достоверность различия.

Результаты

В табл. 1 представлены основные характеристики и статистические данные анализируемой группы, включая оценку тяжести состояния по ШКГ, длительность комы, исходы по ШКГ, результаты КТ-исследований и мониторинга ВЧД и ЦПД. Как показали результаты анализа, ШКГ являлась адекватным интегральным индикатором тяжести травмы мозга всей группы, поскольку между ШКГ и ШИГ наблюдалась высокая корреляция (r=0,73; p<0,01). Получены также достоверные (p⩽0,05) коэффициенты ранговой корреляции между ШКГ, с одной стороны, а также наличием стертого светлого промежутка (r=0,31), степенью сдавления базальных цистерн (r=–0,65), наличием ВЖК (r=–0,41), выраженностью САК (r=–0,32), минимальными значениями ЦПД (r=0,43), с другой. Длительность комы была несколько менее существенным, чем ШКГ, индикатором тяжести травмы, поскольку между этим показателем и исходами коэффициент корреляции составил только 0,24 (p<0,05). Выявлена также умеренная корреляция между длительностью комы и максимальными значениями ВЧД (r=0,32; p<0,01).

Достоверное прогностическое значение, помимо ШКГ, в отношении исходов травмы в целом по группе имели: тяжесть ДАП (r=–0,46), степень сдавления базальных цистерн (r=–0,61), выраженность САК (r=–0,40), ВЖК (r=–0,43), а также минимальное значение ЦПД (r=0,34).

В табл. 1 представлен процент сосудистых бассейнов (из общего количества исследованных), в которых регистрировали снижение кровотока до 28,6 мл/100 г/мин и ниже или повышение до 69 мл/100 г/мин и выше. Поскольку между показателями объемного кровотока и объема крови выяв-

Таблица 1. **Обобщенные данные клинических и инструментальных исследований**

№	Возраст (годы), пол	Тип ДАП[1]	Вид ушиба[2]	Вид гематомы[3]	САК[4]	ВЖК[5]	Смещение[6], мм	Цистерны[7]	ШКГ, баллы	Длительность комы, сут	ШИГ, баллы	Минимальное ЦПД, мм рт.ст.	Максимальное ВЧД, мм рт.ст.	Ишемия[8]	Гиперемия[9],%	Вид операции[10]
1	18 Ж	III	Нет	—	3	1	0	3	4	6	3	55	35	37,5	0	ВД
2	23 Ж	III	“	—	2	0	0	3	5	11	3	60	18	50	0	
3	37 М	I	“	—	0	0	0	1	7	2	5	87	23	66	0	
4	24 М	I	“	—	2	1	0	1	5	27	3	50	40	12,5	0	
5	22 Ж	III	“	—	3	0	0	4	4	17	3	23	55	25	0	РТ L
6	17 М	I	“	—	0	0	0	3	7	3	5	65	15	0	12,5	
7	23 М	III	“	—	3	1	0	4	4	7	1	24	50	12,5	0	
8	29 М	I	“	—	0	0	0	1	7	6	4	73	16	25	0	
9	22 Ж	III	“	—	3	1	0	4	4	5	1	50	30	30	0	ДТ R+L
10	30 М	I	“	—	0	0	0	1	7	14	4	86	15	25	12,5	
11	29 Ж	II	“	—	1	0	0	1	5	6	3	86	27	25	0	
12	17 Ж	I	“	—	0	0	0	1	7	4	4	60	20	0	25	
13	26 М	II	2	—	1	0	0	2	7	10	5	59	40	12,5	0	
14	20 М	I	2	—	2	0	0	1	7	12	4	74	26	50	0	
15	23 М	III	2	—	2	0	0	3	7	8	3	75	15	12,5	12,5	УВП
16	34 М	III	2	с R	3	0	12	3	4	8	3	67	28	25	0	РТ, ДТ, Ус
17	38 М	III	2	с L	3	1	5	2	4	15	1	60	50	0	50	РТ, Ус
18	37 М	I	2	с L	3	0	2	1	8	11	4	95	48	75	0	
19	31 М	II	2	—	3	0	0	2	7	14	4	59	30	12,5	0	
20	51 Ж	III	2	—	3	1	4	3	5	10	3	55	22	25	0	ДТ L
21	16 Ж	II	2	с R	3	1	3	2	7	7	5	50	40	25	0	ДТ R, Ус
22	26 М	II	2	—	3	0	6	2	6	7	4	50	20	33	0	треф.
23	25 М	II	2		3	0	5	2	8	17	3	90	28	12,5	0	
24	17 Ж	III	1	с R	3	0	4	2	4	9	4	55	20	50	37,5	КПТ, Ус
25	38 Ж	III	2		3	0	0	3	4	9	1	50	35	25	0	ДТ R
26	20 М	II	2	—	3	0	5	3	5	6	4	80	32	12,5	12,5	
27	54 М	I	2	—	3	0	0	1	8	11	5	70	24	12,5	0	
28	42 Ж	Нет	3	с	3	0	0	3	6	9	3	30	50	12,5	37,5	ДТ, Ус
29	29 М	“	2	—	3	0	2	1	8	3	5	80	27	12,5	62,5	
30	33 М	“	3	—	3	1	10	3	7	6	3	60	24	17	0	ДТ L
31	48 М	“	3	—	3	0	4	2	7	13	3	30	50	25	0	ДТ L, Ув
32	29 М	“	2	с L	3	0	10	4	4	8	1	70	27	66	0	ДТ L, Ус
33	25 М	“	3	—	1	0	0	1	8	7	4	70	26	17	0	
34	31 М	“	3	э L	3	0	4	1	7	4	4	74	25	12,5	0	РТ, Уэ
35	28 М	“	2	—	3	0	0	1	8	3	5	87	28	12,5	0	
36	32 М	“	1	э L	1	0	8	2	7	9	4	30	50	25	0	ДТ, Уэ
37	44 М	“	2	—	3	0	0	2	4	20	2	70	20	37,5	0	пласт. осн.
38	48 М	“	3	—	3	0	3	2	7	9	3	79	28	25	0	
39	43 М	“	3	с L	3	1	10	3	4	7	1	55	12	33	0	РТ R, Ус
40	49 М	“	3	—	3	0	2	2	7	3	3	65	18	25	0	
Среднее	30,7						2,5		6,0	9,1	3,3	62,7	29,7	25,3	6,6	
Минимальное	16,0						0,0		4,0	2,0	1,0	23,0	12,0	0,0	0,0	
Максимальное	54,0						12,0		8,0	27,0	5,0	95,0	55,0	75,0	62,5	
±*SD*	10,4						3,5		1,5	5,1	1,2	18,3	11,8	17,6	15,0	
±*m*	1,6						0,5		0,2	0,8	0,2	2,9	1,9	2,8	2,4	

Примечание. [1] — Наличие КТ-МРТ признаков ДАП I—III типа; [2] — наличие КТ-МРТ признаков корково-подкорковых ушибов 1—3-го вида; [3] — вид гематомы: с — субдуральная, э — эпидуральная, L — слева, R — справа; [4] — субарахноидальное кровоизлияние: 0 —нет, 1 — конвекситальное, 2 — базальное, 3 — и то, и другое; [5] — внутрижелудочковое кровоизлияние: 0 — нет, 1 — есть; [6] — смещение прозрачной перегородки, мм; [7] — степень сдавления цистерн: 1—3; 4 — цистерны отсутствуют; [8] — % сосудистых бассейнов из анализируемых с показателями ⩽28,6 мл/100 г/мин; [9] — % сосудистых бассейнов из анализируемых с показателями >69 мл/100 г/мин; [10] — вид операции: ВД — вентрикулярный дренаж; РТ — резекционная трепанация; КПТ — костно-пластическая трепанация; УВП — устранение вдавленного перелома; ДТ — декомпрессивная трепанация; L — слева, R — справа; Ус, Уэ, Ув — удаление субдуральной, эпидуральной и внутримозговой гематом соответственно; треф. — трефинация; пласт. осн. — пластика основания в связи с базальной ликвореей.

лена высокодостоверная корреляция ($r \geqslant 0{,}81$; $p<0{,}01$), в настоящей работе использовали только показатели rCBF (мл/100 г/мин).

Анализ данных КТ-перфузионных исследований показал, что в сравнительно однородной по тяжести группе, пациенты которой при поступлении находились в коме (6±1,5 балла по ШКГ), наблюдались различные варианты изменений регионарного мозгового кровотока: у 37 (92,5%) пациентов отмечалась редукция кровотока ниже 28,6 мл/100 г/мин и у 9 (22,5%) повышение кровотока выше 69 мл/100 г/мин, причем у 6 из них повышение кровотока в одном сосудистом бассейне сопровождалось его редукцией в другом. Кроме того, было установлено, что средние значения кровотока, как правило, были выше в бассейне СМА, чем в других сосудистых бассейнах и подкорковых структурах (рис. 1). В связи с этим был проведен анализ особенностей церебральной перфузии и регионарных различий, доминирующих механизмов травмы (ускорение/замедление, ударный/противоударный либо их сочетания) и преобладающего вида повреждения мозга (диффузного или очагового или многоочагового).

Из 40 пострадавших с тяжелой ЧМТ у 27 (67,5%) травма была получена в автоаварии, а следовательно, ведущим механизмом повреждения мозга являлось ускорение—замедление в различном сочетании с ударным/противоударным воздействием. По данным КТ:

— у 12 пострадавших в автоаварии (1-я группа) имело место ДАП I—III типа;

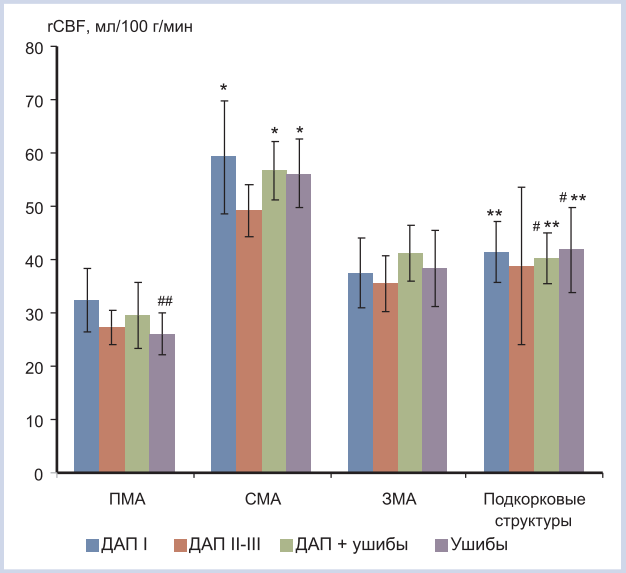

Рис 1. **Средние значения rCBF (*x±mt*) в исследуемых сосудистых бассейнах у пациентов разных групп.**

Достоверное отличие средних значений rCBF: * — $p<0{,}01$ — в бассейне СМА от ПМА и ЗМА; ** — $p<0{,}05$ — в подкорковых структурах от СМА; # — $p<0{,}05$ — в подкорковых структурах от ПМА;## — $p=0{,}05$ — в бассейне ПМА в 3-й группе от аналогичных показателей в 1-й группе.

— у 15 пострадавших в автоаварии (2-я группа), помимо ДАП, имелись признаки очаговых корково-подкорковых ушибов и у 5 из них — оболочечные гематомы;

— у 13 (32,5%) травма была получена при ударе по голове или ударе головой (3-я группа), а на КТ доминировали признаки очаговых ушибов 1—3-го вида и у 6 из них в сочетании с оболочечными гематомами.

1-я группа (n=12). Диффузное аксональное повреждение

Особенностью этой группы было развитие комы длительностью от 2 до 17 сут (в среднем 9±6,7 сут) с момента травмы у 11 из 12 пострадавших и только у одного пациента длительной коме предшествовал стертый светлый промежуток. Следовательно, у большинства пациентов этой группы имело место тяжелое первичное повреждение срединно-стволовых структур мозга, которое обусловило развитие длительной комы с момента травмы.

У 8 из 12 пациентов этой группы по данным мониторинга были признаки внутричерепной гипертензии (ВЧД ⩾20 мм рт.ст.), а у 5 из них — эпизоды снижения ЦПД ниже 60 мм рт.ст.

Корреляционный анализ выявил достоверную взаимосвязь показателей ШКГ, ШИГ и следующих показателей: типа ДАП ($r=-0{,}89$), наличия и локализации САК ($r=-0{,}98$), наличия ВЖК ($r=0{,}67$), степени сдавления базальных цистерн ($r=-0{,}70$), максимальных значений ВЧД ($r=-0{,}79$), минимальных значений ЦПД ($r=0{,}70$).

Обнаружена также достоверная взаимосвязь исходов по шкале Глазго и следующих показателей: типа ДАП ($r=-0{,}76$), наличия и локализации САК ($r=-0{,}83$), наличия ВЖК ($r=-0{,}72$), степени сдавления базальных цистерн ($r=-0{,}61$), максимальных значений ВЧД ($r=-0{,}61$), минимальных значений ЦПД ($r=0{,}64$).

В этой группе пациентов тип ДАП (I—III) тесно коррелировал с максимальными значениями ВЧД ($r=0{,}58$), минимальными значениями ЦПД ($r=-0{,}63$) с показателями ШКГ ($r=-0{,}89$) и исходами ($r=-0{,}76$).

Следует отметить, что у 6 из 12 пациентов этой группы на компьютерных томограммах не было признаков кровоизлияний в веществе мозга и желудочках (ДАП I типа); базальные цистерны были нормальными или умеренно суженными. При поступлении 5 из 6 пациентов находились в умеренной коме (7 баллов по ШКГ) и один в глубокой коме (5 баллов по ШКГ). У этих 5 пациентов были благоприятные исходы (4—5 балла по ШИГ) и у 1 — глубокая инвалидизация (3 балла по ШИГ).

У других 6 из 12 пациентов 1-й группы при КТ выявились в различном сочетании: кровоизлияния в белое вещество мозга, подкорковые ядра и средний мозг, базальные и конвекситальные субарахно-

идальные пространства и желудочки мозга (ДАП II—III типа). У всех этих пациентов отмечались признаки грубой деформации, сужения или полного сдавления базальных цистерн. Все они находились в глубокой коме (⩽5 баллов по шкале Глазго) и у 4 из них наблюдались признаки децеребрации. У всех 6 пациентов с ДАП и наличием на компьютерной томограмме паренхиматозных, субарахноидальных и внутрижелудочковых геморрагий были неблагоприятные исходы (2 скончались и 4 остались глубокими инвалидами). У 5 из 6 этих пациентов с геморрагическим типом ДАП была выраженная внутричерепная гипертензия (ВЧД >25 мм рт.ст.).

Исследования мозгового кровотока показали, что у 7 из 12 пациентов 1-й группы выявилась редукция кровотока (rCBF ниже 28,6 мл/100 г/мин) в одном или нескольких сосудистых бассейнах. Причем у всех этих 7 пациентов имела место внутричерепная гипертензия (у 5 максимальные значения ВЧД находились в пределах 16—30 мм рт.ст., у 2 — в пределах 35—50 мм рт.ст.).

У 3 из 12 пациентов в одном из сосудистых бассейнов регистрировалась гиперемия (rCBF выше 69 мл/100 г/мин) и у одного из них — в сочетании с олигемией. При этом максимальное ВЧД не превышало 20 мм рт.ст. У этих 3 пациентов с нормальными значениями ВЧД и признаками регионарной гиперемии исходы были благоприятными.

При раздельном анализе кровотока было установлено, что средние значения во всех сосудистых бассейнах были выше (хотя и недостоверно) у пациентов с ДАП I типа, чем у пациентов с ДАП II—III типа (см. рис. 1).

Таким образом, характерной особенностью всей группы пациентов с диффузным аксональным повреждением явилась прямая зависимость исходов от наличия или отсутствия паренхиматозных, субарахноидальных и/или внутрижелудочковых геморрагий, степени компрессии базальных цистерн, выраженности внутричерепной гипертензии и наличия олигемии или ишемии мозга в сочетании с редукцией ЦПД.

Абсолютно неблагоприятными прогностическими признаками являлись: сдавление базальных цистерн, наличие геморрагий в среднем мозге, клинические признаки децеребрации (рис. 2, табл. 2). У всех 7 пациентов с наличием этих признаков наблюдалась разной степени редукция мозгового кровотока в одном или нескольких сосудистых бассейнах на фоне внутричерепной гипертензии и в последующем — неблагоприятные исходы (смерть или глубокая инвалидизация).

2-я группа (n=15). Диффузное аксональное повреждение в сочетании с очаговыми ушибами (у 5 из них имелись субдуральные гематомы).

Все пациенты этой группы (как и предыдущей) получили травму в автоаварии, у 11 из 15 с момента травмы развилось коматозное состояние длительностью от 6 до 15 сут, а у 4 — коме предшествовал стертый светлый промежуток. У 13 из 15 пациентов этой группы (по данным мониторинга) были признаки внутричерепной гипертензии (ВЧД ⩾20 мм рт.ст.), а у 7 из них — эпизоды снижения ЦПД (<60 мм рт.ст.).

Корреляционный анализ выявил достоверную взаимосвязь показателей ШКГ и следующих параметров: типа ДАП (r=–0,77) и, в меньшей степени, вида очаговых ушибов (r=–0,36), степени сдавления базальных цистерн (r=–0,62), смещения срединных структур (r=–0,50), минимальных значений ЦПД (r=0,60).

Достоверная корреляция была обнаружена между исходами по шкале Глазго и следующими показателями: ШКГ (r=0,60), типом ДАП (r=–0,64), степенью сдавления базальных цистерн (r=–0,47).

Исследования кровотока выявили у 11 из 15 пациентов этой группы редукцию кровотока (rCBF ниже 28,6 мл/100 г/мин) в одном или нескольких сосудистых бассейнах на фоне внутричерепной гипертензии (ВЧД >20 мм рт.ст.); у 4 — признаки повышения кровотока (rCBF >69 мл/100 г/мин), у 3 из них в сочетании с редукцией кровотока в других сосудистых бассейнах (рис. 3, табл. 3).

Вместе с тем средние значения кровотока в анализируемых сосудистых бассейнах этой группы достоверно не отличались от аналогичных показателей предыдущей группы (см. рис. 1).

У 2 пациентов в глубокой коме (4 балла по ШКГ) признаки гиперемии наблюдались в сосудистых бассейнах на стороне удаленной субдуральной гематомы. Один из этих пациентов восстановился до степени умеренной инвалидизации, другой — скончался через 15 сут после травмы, вследствие присоединения экстракраниальных осложнений и полиорганной недостаточности. У других 2 пациентов признаки гиперемии отмечались в бассейне СМА, в то время как в других бассейнах наблюдалась редукция кровотока.

Неблагоприятными прогностическими признаками в этой группе пострадавших, наряду с тяжестью состояния, явились: геморрагический характер ДАП (II—III тип), степень сдавления базальных цистерн, наличие признаков компрессии мозга, требующих хирургического вмешательства.

3-я группа (n=13). Очаговые ушибы мозга

У всех 13 пациентов этой группы травма была обусловлена ударами по голове или головой, у 5 из них после травмы развилось длительное коматозное состояние (от 7 до 20 сут), у 8 коматозное состояние (длительностью от 3 до 8 сут) развилось после стертого светлого промежутка.

При КТ-исследовании выявлялись корково-подкорковые геморрагические очаги ушибов преимущественно лобной и височной (рис. 4) и реже теменной и затылочной локализации, у 4 из них были

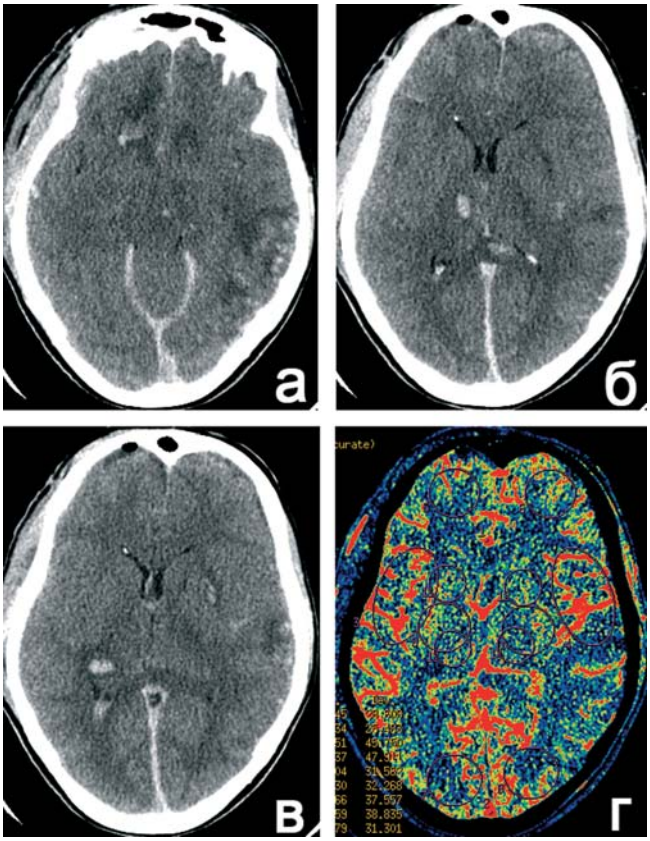

Рис. 2. **Компьютерные томограммы пациента 22 лет. Тяжелая ЧМТ в автоаварии. Кома 4 балла по ШКГ.**

КТ-признаки ДАП III типа (а—в), множественные геморрагические очаги в паренхиме мозга, САК и ВЖК, диффузный отек мозга, сужение желудочков мозга, мезэнцефальная цистерна не визуализируется. Карта rCBF (г) — табл. 2.

Таблица 2. **Показатели rCBF (к рис. 2)**

Сосудистые бассейны	Средние показатели		
	CBF, мл/100 г/мин	CBV, мл/100 г	MTT, с
ПМА:			
справа	33,5	2,2	4,3
слева	30,5	1,8	3,9
СМА:			
справа	53,2	3,9	3,5
слева	56,3	4,5	3,7
ЗМА:			
справа	29,4	1,9	4,4
слева	44,4	2,9	4,3
Подкорковые структуры:			
справа	34,4	2	3,4
слева	35,9	2,2	3,7
Таламус:			
справа	28,6	1,6	3,4
слева	28	1,6	3,4
Средний мозг:			
правая ножка	23,4	1,5	4
левая ножка	27	1,7	4,2
область покрышки	27,9	1,9	3,8
Среднее	34,8	2,3	3,8
Стандартное отклонение	10,3	0,9	0,4
Ошибка средней	2,8	0,3	0,1
tm	6,6	0,6	0,2

Примечание. Корреляции: CBF — CBV; r =0,98; CBF—MTT; r=–0,74; CBV — MTT; r=–0,60.

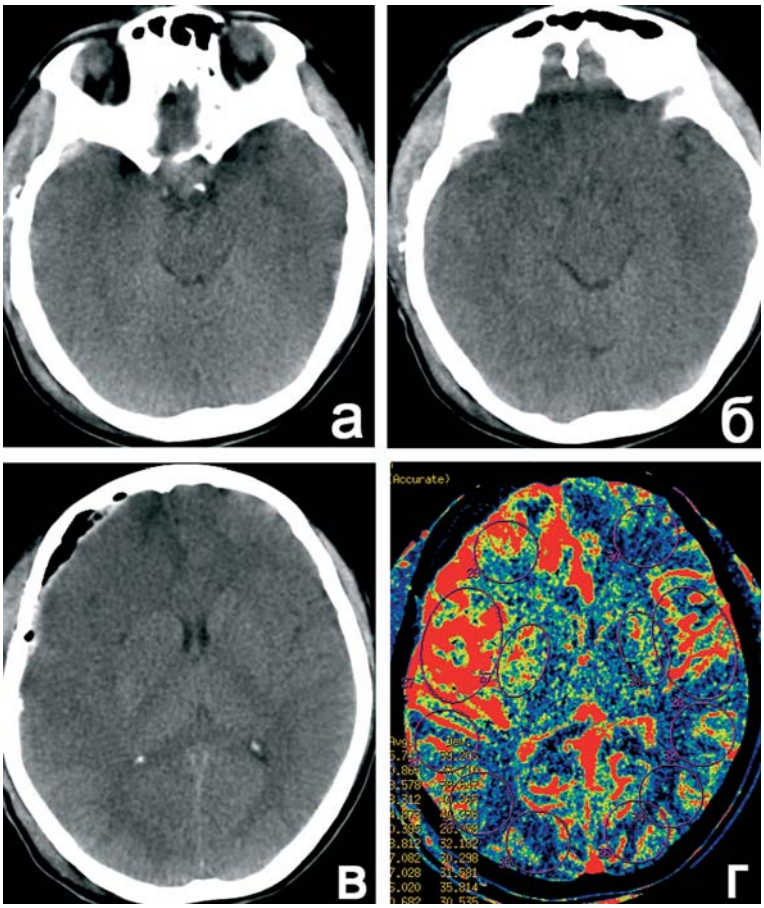

Рис. 3. **Компьютерные томограммы пациента 17 лет. Тяжелая ЧМТ в автоаварии. Кома 7 баллов по ШКГ.**
КТ после удаления субдуральной гематомы правой лобно-височной локализации (а—в). Карта rCBF (г) — табл. 3.

Таблица 3. **Показатели rCBF (к рис. 3)**

Сосудистые бассейны	Средние показатели		
	CBF, мл/100 г/мин	CBV, мл/100 г	MTT, с
ПМА:			
справа	36,8	1,8	3,3
слева	15,5	1,0	4,7
СМА:			
справа	89,9	7,0	2,5
слева	47,2	3,3	3,7
ЗМА:			
справа	19,1	1,3	5,3
слева	25,1	1,8	4,9
Подкорковые структуры:			
справа	54,4	2,7	3,3
слева	35,8	2,0	3,8
Среднее	40,5	2,6	3,9
Стандартное отклонение	24	1,9	1,0
Ошибка средней	8,5	0,7	0,3
tm	19,6	1,6	0,8

Примечание. Корреляции: CBF — CBV; r=0,96; CBF — MTT; r=–0,89; CBV — MTT; r=–0,76.

диагностированы также внутричерепные гематомы, которые потребовали хирургического вмешательства.

По данным мониторинга, у 11 из 13 пациентов были признаки внутричерепной гипертензии (ВЧД >20 мм рт.ст.) и у 4 из них — эпизоды снижения ЦПД (<60 мм рт.ст.).

Корреляционный анализ показал достоверную взаимосвязь ШКГ и следующих показателей: длительности коматозного состояния (r=–0,55), степени сдавления базальных цистерн (r=–0,72), смещения срединных структур (r=–0,40), процента сосудистых бассейнов с редукцией rCBF <28,6 мл/100 г/мин (r=–0,77), наличия внутричерепных гематом, требующих хирургического вмешательства (r=–0,47).

Прогностически неблагоприятными признаками у пациентов этой группы были: тяжесть состояния по ШКГ (r=0,91), длительность комы (r=–0,46), КТ-признаки смещения срединных структур (r=–0,52) и сдавления базальных цистерн (r=–0,82), процент сосудистых бассейнов с редукцией rCBF <28,6 мл/100 г/мин.

Средние значения rCBF в бассейнах ПМА у пациентов 3-й группы были достоверно ниже, чем в аналогичных сосудистых бассейнах у пострадавших 1-й группы (см. рис. 1). Это было обусловлено преобладанием в 3-й группе ушибов лобных долей (см. рис. 4; табл. 4).

Исследования кровотока в очагах ушибов

Исследования rCBF показали, что значения объемного кровотока в очагах ушибов составили 16,3±6 мл/100 г/мин, в то время как в аналогичных интактных структурах противоположного полушария величины кровотока были достоверно выше (36,0±10 мл/100 г/мин; p <0,01).

В целом у 27 (96%) из 28 пациентов с тяжелой ЧМТ и очагами ушибов мозга (2-я и 3-я группы) значения rCBF в одном или более сосудистых бассейнах были ниже 28,6 мл/100 г/мин; только у 6 (21%) пациентов показатели кровотока свидетельствовали о регионарной гиперемии (rCBF >69,0 мл/100 г/мин), в том числе у 5 из них в сочетании с олигемией или ишемией в другом сосудистом бассейне.

Исследования кровотока в подкорковых структурах и стволе мозга

Как показали результаты исследований, средние значения rCBF в подкорковых структурах существенно отличались от аналогичных показателей в бассейнах СМА и в меньшей мере от средних значений кровотока в бассейнах ПМА и ЗМА (см. рис. 1). Эти различия можно объяснить разным соотношением серого и белого вещества в анализируемых зонах «интереса» [10], а также включением в зону «интереса» крупных сосудов. При анализе средних значений rCBF в подкорковых структурах отдельно в группах пациентов с преобладанием диффузного или очагового повреждения мозга достоверных различий выявлено не было (см. рис. 1).

У 3 пациентов анализируемой серии были проведены исследования кровотока как в полушарных структурах, так и в стволе мозга на уровне среднего мозга (табл. 5).

Эти пациенты в период исследования находились в коме (4—6 баллов по ШКГ), на компьютерной томограмме у них выявлялись признаки ДАП III типа, САК и грубого сужения базальных ликворных цистерн. У 2 из них (наблюдения №2 и №22, см. табл. 1 и 5) максимальные значения ВЧД не превышали 20 мм рт.ст., а через 6 мес после травмы исходы соответствовали глубокой и умеренной инвалидизации. У 1 пациента (наблюдение №8, см. табл. 1 и 5), находившегося в глубокой коме (4 балла по ШКГ), наблюдалась выраженная внутричерепная гипертензия (ВЧД ⩾30 мм рт.ст.), и он скончался на 5-е сутки после травмы вследствие нарастающего отека и гипертензии.

У 2 из этих 3 пациентов на компьютерной томограмме не было признаков первичного повреждения ствола, а исследования кровотока на уровне среднего мозга показали значения CBF от 23,4 до 27,9 (в среднем 25,6) мл/100 г/мин). Один из этих двух пациентов скончался и один восстановился до умеренной инвалидизации.

У 1 пациентки с ДАП III типа (наблюдение №2) и наличием геморрагического очага в зрительном бугре и ножке мозга справа на фоне комы (5 баллов по ШКГ) величины CBF на уровне правой ножки мозга соответствовали 12,5 мл/100 г/мин, а на уровне левой — 30,1 мл/100 г/мин (исследование на 5-е сутки после травмы). При последующих МРТ-исследованиях в правой ножке (в зоне геморрагического очага и редукции CBF) отмечено формирование кисты, а при МР-трактографии — нарастающая дегенерация правого кортико-спинального тракта. К моменту проведения последней МРТ пациентка оставалась глубоким инвалидом с признаками стойкого левостороннего гемипареза.

На рис. 2 и в табл. 5 (наблюдение №8) показаны результаты исследований кровотока в сосудистых бассейнах ПМА, СМА, ЗМА, а также избирательно в подкорковых образованиях, зрительных буграх и среднем мозге у пациентки в глубокой коме (4 балла по ШКГ) с ДАП III типа, внутримозговым, субарахноидальным и внутрижелудочковым кровоизлияниями, выраженным диффузным увеличением объема мозга, сужением желудочковой системы и базальных цистерн. При этом показатели rCBF в основных сосудистых бассейнах и подкорковых образованиях не выходили за пределы диапазона нормальных значений (28,6—69,0 мл/100 г/мин), установленных M. Wintermark и соавт. [47] при КТ-

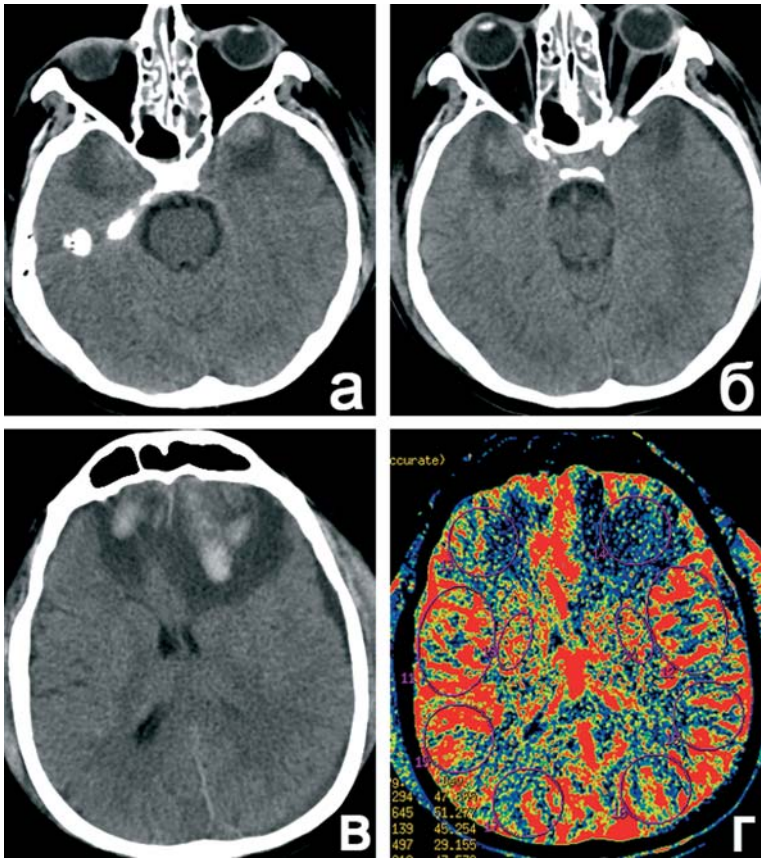

Рис. 4. **Компьютерные томограммы пациента 29 лет. Тяжелая ЧМТ в результате нападения. Кома 8 баллов по ШКГ после стертого светлого промежутка.**

КТ-признаки ушибов лобных и височных долей (а—в). Карта rCBF (г) — табл. 4.

Таблица 4. **Показатели rCBF (к рис. 4)**

Сосудистые бассейны	Средние показатели		
	CBF, мл/100 г/мин	CBV, мл/100 г	MTT, с
ПМА:			
справа	42,1	2,8	4,1
слева	18,5	1,4	4,3
СМА:			
справа	88,3	8,6	3,8
слева	75,6	6,8	3,6
ЗМА:			
справа	65,9	5,2	4,6
слева	74,3	7,8	5
Подкорковые структуры:			
справа	84	4,6	2,9
слева	78	4,3	2,8
Среднее	65,8	5,2	3,9
Стандартное отклонение	23,8	2,5	0,8
Ошибка средней	8,4	0,9	0,3
tm	19,4	2,0	0,6

Примечание. Корреляции: CBF — CBV; r=0,81; CBF —MTT; r=–0,60; CBV—MTT; r=–0,61.

Таблица 5. **Показатели кровотока в стволе мозга при тяжелой ЧМТ**

Показатель	Наблюдение (см. табл. 1)		
	№2	№22	№8
Возраст, годы	23	26	22
ШКГ, балл	5	6	4
ШИГ, балл	3	4	1
Максимальное ВЧД, мм рт.ст.	18	20	20
Минимальное ЦПД, мм рт.ст.	60	50	50
Правая ножка:			
rCBF, мл/100 г/мин	12,5*	24,4	23,4
rCBV, мл/100 г/мин	0,8	1,6	1,5
MTT, с	3,4	4,4	4
Левая ножка:			
rCBF, мл/100 г/мин	30,1	27,3	27
rCBV, мл/100 г	1,6	1,6	1,7
MTT, с	3,6	3,7	4
Время исследования rCBF, сут	5	5	1

Примечание. * — в зоне «интереса» очаг геморрагического повреждения.

перфузии в контрольной группе. В то же время показатели rCBF в структурах среднего мозга и зрительных буграх соответствовали нижней границе нормы (⩽ 28,6 мл/100 г/мин). Следует отметить, что исследования кровотока у этой пациентки были выполнены в 1-е сутки после травмы на фоне диффузного отека, последующее нарастание отека и внутричерепной гипертензии явилось причиной летального исхода на 5-е сутки после травмы. Эти данные, а также результаты исследований кровотока в стволе у двух других пациентов показали, что критическое снижение rCBF до 12,5 мл/100 г/мин было выявлено только в очаге геморрагического повреждения, которое в последующем завершилось формированием кисты в ножке мозга.

Обсуждение

Исследования показали, что в сравнительно однородной по тяжести группе пострадавших, которые при поступлении находились в коме, наблюдались различные варианты повреждений мозга (ДАП ± очаговые ушибы ± внутричерепные гематомы), а также различные реакции ЦПД и rCBF. Доминирующим механизмом травмы у 27 (67,5%) из 40 пострадавших было ускорение—замедление (в результате автоаварии), которое, как правило, приводит к ДАП различной степени, не исключая также ударно-противоударный механизм и соответственно очаговые ушибы мозга.

Наиболее достоверными показателями тяжести травмы мозга во всей анализируемой группе являлись, наряду со ШКГ, развитие длительной комы с момента травмы, КТ-признаки сдавления базальных цистерн, наличие ВЖК и выраженность САК, а также минимальные значения ЦПД.

Полученные данные подтвердили существенное клиническое и прогностическое значение смещений и деформаций мозга при нейрохирургической патологии, описанных ранее подробно в клинико-морфологическом исследовании С.М. Блинкова и Н.А. Смирнова [1], а также в последующих работах, посвященных клинико-компьютерно-томографическим сопоставлениям при ЧМТ [3—5, 7, 8, 32, 33]. Внутричерепные кровоизлияния, развитие очагового, полушарного или диффузного отека мозга или его набухание вследствие гиперемии приводят к нарушению соотношения внутричерепных объемов и давления, латеральным и аксиальным смещениям мозга. Установлено, что степень сдавления базальных околостволовых цистерн, как критерий истощения резервных ликворных пространств, является высокодостоверным прогностическим критерием, коррелирующим с величиной ЦПД.

По данным мониторинга ВЧД и ЦПД, у 33 из 40 пациентов имела место внутричерепная гипертензия (ВЧД ⩾20 мм рт.ст.) и только у 7 пациентов ВЧД не превышало 20 мм рт.ст. У 16 из 40 пациентов при этом отмечались эпизоды снижения ЦПД ниже 60 мм рт.ст.

В литературе [48, 51] имеется много работ, посвященных исследованиям регионарного мозгового кровотока при тяжелой травме, однако первые публикации с использованием КТ-перфузии появились недавно. Преимуществом этого метода является возможность быстрого исследования кровотока с помощью спиральной КТ у пациентов с различной степенью тяжести травмы. Последующая обработка данных и получение количественных показателей кровотока в виде карт на аксиальных срезах у опытного рентгенолога занимает не более 20 мин. Показано, что параметры кровотока, получаемые путем

КТ-перфузии, близки к аналогичным показателям, получаемым с помощью радиоактивного Xe, КТ со стабильным изотопом Xe, позитронно-эмиссионной томографии, а также другими методами [2, 7, 14, 20, 25, 27, 29, 46].

К основным недостаткам этого метода следует отнести необходимость кратковременной иммобилизации пациента (на несколько минут) и лучевую нагрузку, которая должна всегда учитываться в случае многократных рентгеновских исследований [44, 50].

Результаты исследования регионарного мозгового кровотока показали, что у 37 из 40 обследованных пациентов значения кровотока были ниже 28,6 мл/100 г/мин и только у 9 они превышали 69 мл/100 г/мин. Эти значения для предварительного анализа были использованы нами в качестве индикаторов олигемии или гиперемии, поскольку они были получены ранее в работе M. Wintermark и соавт. [48] при использовании метода КТ-перфузии у 32 пациентов контрольной группы и отражают диапазон среднего значения ± 2 стандартных отклонения. Применение этого диапазона в качестве «нормальных» значений обусловлено также тем, что в литературе данные исследования регионарного мозгового кровотока у здоровых добровольцев представлены только в единичных наблюдениях [10]. Вместе с тем опыт, накопленный в процессе использования метода КТ-перфузии, свидетельствует, что абсолютные значения всех трех показателей кровотока (объемного кровотока, объема крови, среднего транзитного времени) зависят от следующих моментов:

— выбора площади и области интереса с включением преимущественно серого и белого вещества, а также крупных сосудов;

— наличия в области интереса признаков повреждения вещества мозга, геморрагий, отека и др.

Как показали наши исследования, во всех анализируемых группах средние значения rCBF в бассейне СМА были достоверно выше, чем в других сосудистых бассейнах (ПМА и ЗМА), а также подкорковых структурах (см. рис. 1).

Эти обстоятельства обосновывают необходимость при оценке состояния кровотока стандартизировать зону «интереса» в разных сосудистых бассейнах. Такой подход, на наш взгляд, наиболее оправдан для лучшего понимания патогенеза тяжелых диффузных аксональных и очаговых повреждений мозга.

Установлено, что у 3 из 6 пациентов с ДАП I типа (негеморрагического) наблюдались высокие цифры rCBF в бассейнах одной или двух СМА, а максимальные значения ВЧД не превышали 20 мм рт.ст., минимальные значения ЦПД были выше 60 мм рт.ст. В то же время у 5 из 6 пациентов с геморрагическим типом ДАП (II—III тип) значение ВЧД превышало 25 мм рт.ст. и только у 1 оно было в пределах 18 мм рт.ст. У 5 из 6 этих пациентов с внутричерепной гипертензией отмечались эпизоды снижения ЦПД до 60 мм рт.ст. и ниже и у всех наблюдалась редукция кровотока ниже 28,6 мл/100 г/мин в двух и более сосудистых бассейнах. У всех этих 6 пациентов с геморрагическим типом ДАП и нарушением церебральной перфузии наблюдались неблагоприятные исходы — глубокая инвалидизация (4) или смерть (2).

Именно в группе пациентов с ДАП (n=12) наиболее значимыми в прогностическом отношении являлись ШКГ, максимальные значения ВЧД и минимальные величины ЦПД, выраженность САК, наличие ВЖК и степень сдавления базальных цистерн.

У 15 из 27 пострадавших в автоаварии, наряду с признаками ДАП, были диагностированы очаговые ушибы мозга и у 5 из них — субдуральные гематомы (2-я группа). В этой группе пострадавших была выявлена достоверная корреляция между тяжестью состояния (по ШКГ), а также типом ДАП и, в меньшей степени, видом очаговых ушибов, признаками сдавления и смещения срединных структур, а также показателями ЦПД. У 11 из 15 пациентов отмечалась редукция кровотока в одном или нескольких сосудистых бассейнах и только у 4 — признаки регионарной гиперемии.

Для пациентов с преобладанием ушибов мозга (3-я группа) с тяжестью состояния и исходами коррелировали: длительность комы, признаки смещения и сдавления срединных и стволовых структур. У всех пациентов этой группы были признаки олигемии или ишемии в одном и более сосудистых бассейнах, а у двух из них — признаки гиперемии в других сосудистых бассейнах (см. рис. 4).

В литературе [38] имеются единичные сообщения, посвященные исследованию объемного кровотока в стволе мозга у больных с тяжелой ЧМТ с помощью КТ со стабильным изотопом Xe. Полученные этим методом абсолютные значения кровотока можно сопоставлять с данными КТ-перфузии, поскольку их одновременное использование у одних и тех же пациентов показало совпадение количественных показателей кровотока в сером, белом веществе в интактной ткани мозга и зоне ишемии [47]. Показатели CBF в структурах среднего мозга у 3 пациентов с ДАП варьировали от 12,5 до 30,1 мл/100 г/мин. Наиболее низкими показатели CBF были в ножке мозга с очагом геморрагического повреждения и отека, с последующими кистозно-атрофическими изменениями (по данным динамических МРТ).

Эти величины кровотока в зоне геморрагического повреждения ствола (12,5 мл/100 г/мин) и супратенториальных очагов ушибов смешанной плотности (16,3±6 мл/100 г/мин), полученные в данной работе, близки к показателям, выявляемым методом

КТ-перфузии [42] в центре геморрагических очагов ушибов (9,2±6,6 мл/100 г/мин), а также в зоне ишемии (14,0±9 мл/100 г/мин), зарегистрированным у одних и тех же больных двумя методами КТ-перфузии и КТ со стабильным Хе [44]. Исследования кровотока методом КТ со стабильным Хе [38] у пациентов с тяжелой ЧМТ показали широкий диапазон величин CBF на уровне среднего мозга. При этом исходы были достоверно хуже при значениях CBF ниже 40 мл/100 г/мин, и у всех пациентов с уровнем кровотока ⩽20 мл/100 г/мин исходы были неблагоприятными.

Причиной развития регионарной гипоперфузии (олигемии) или ишемии при тяжелой ЧМТ могут быть следующие факторы: ангиоспазм в результате САК, отек мозга, внутричерепная гипертензия, нарушение ауторегуляции на фоне эпизодов снижения ЦПД, прямое повреждение сосудов и некоторые другие [2, 7, 29, 35, 37, 39]. В наших наблюдениях каждый из этих факторов в разных сочетаниях мог быть причиной регионарного снижения мозгового кровотока и ишемии мозга.

В качестве возможных причин регионарной или диффузной гиперемии мозга у пациентов с тяжелой ЧМТ могут быть: срыв механизмов ауторегуляции, нарушение венозного оттока, тканевый лактат-ацидоз, повышение метаболизма, судорожный приступ, гиперкапния или гипоксия [2, 7, 15, 28, 29, 35, 37]. В нашей серии в период исследования мозгового кровотока все пациенты находились в коме, на фоне искусственной вентиляции легких в режиме нормокапнии, при этом поддерживалась нормальная оксигенация крови. Поэтому мы полагаем, что гиперкапнию и гипоксемию можно исключить из возможных причин регионарной гиперемии, выявленной у 9 из 40 обследованных нами пациентов. Необходимость применения субнаркотических доз пропофола или бензодиазепинов с целью синхронизации аппаратного дыхания делает маловероятным церебральный гиперметаболизм как причину регионарного повышения мозгового кровотока. Есть основания полагать, что регионарная гиперемия мозга, выявленная у этих пациентов, была обусловлена нарушением регуляции регионарного мозгового кровотока или ухудшением венозного оттока. В пользу этого предположения указывает то обстоятельство, что у 3 пациентов с признаками регионарной гиперемии минимальные значения ЦПД превышали 75 мм рт.ст., а у двух других — регионарная гиперемия наблюдалась после удаления субдуральной гематомы и наружной декомпрессии. В этих случаях речь может идти о нарушении ауторегуляции мозгового кровотока в условиях повышенного ЦПД и феномена постишемической гиперемии или реперфузии после устранения сдавления мозга. Этот феномен избыточной перфузии мозга (*luxury perfusion*), описанный впервые Лассенем [28], был подтвержден и в последующих работах [2, 6, 7, 15, 24, 29].

Заключение

Тяжелая ЧМТ характеризуется значительным разнообразием первичных очаговых и диффузных повреждений, паренхиматозных, субарахноидальных, эпи-, субдуральных кровоизлияний, которые обусловливают широкий спектр вторичных патофизиологических механизмов (развитие отека, нарушение внутричерепных объемных соотношений, кровотока, ЦПД и пр.). В этих условиях для адекватной оценки тяжести повреждения мозга, выраженности патофизиологических реакций, прогнозирования течения и исходов травмы имеют значение данные о механизмах травмы, динамика клинического состояния пациента, а также результаты КТ-диагностики очаговых, многоочаговых и/или диффузных повреждений и кровоизлияний, смещения и сдавления срединных и, в том числе, стволовых структур мозга [3, 5, 7, 8, 32, 33, 36, 40, 41]. Внутричерепная гипертензия с редукцией ЦПД и мозгового кровотока является доминирующим патофизиологическим феноменом тяжелой травмы мозга, несмотря на использование всего арсенала методов интенсивной терапии, хирургического лечения, включая декомпрессивную трепанацию черепа.

Вторичные механизмы повреждения мозга у $^1/_3$ наших пациентов были причиной развития комы после стертого светлого промежутка, а у половины из них – причиной неблагоприятных исходов. Выявленное у части обследованных пациентов повышение кровотока в одних сосудистых бассейнах и его снижение в других не позволяют рекомендовать однозначный вектор вазоактивных лечебных мероприятий при тяжелой ЧМТ.

Для этого необходимы дальнейшие исследования патогенеза различных вариантов перестройки кровоснабжения мозга, их взаимосвязи с динамикой ВЧД и ЦПД с учетом локализации и тяжести патоморфологических изменений, верифицированных с помощью современных методов нейровизуализации.

ЛИТЕРАТУРА

1. *Блинков С.М., Смирнов Н.А.* Смещения и деформации головного мозга: Морфология и клиника. Л 1967.
2. *Глазман Л.Ю., Потапов А.А., Томас Дж.* Полушарный мозговой кровоток при различных видах травматического поражения головного мозга. Вопр нейрохир 1988;4:35—39.
3. *Захарова Н.Е.* Клиническое и прогностическое значение смещений и деформаций головного мозга в остром периоде черепно-мозговой травмы: Автореф. дис. ... канд. мед. наук. Воронеж 2000.
4. *Корниенко В.Н., Пронин И.Н.* Диагностическая нейрорадиология. М: ИПАндреева 2009;2:425—462.

5. *Корниенко В.Н. и др.* Диагностические возможности компьютерной и магнитно-резонансной томографии при черепно-мозговой травме. В кн.: Доказательная нейротравматология. Под ред. А.А. Потапова и соавт. М 2003;408—461.
6. *Максакова О.А.* Нарушение адекватного кровоснабжения мозга при коматозных состояния в нейрохирургической клинике: Автореф. дис. ... канд. мед. наук. М 1978.
7. *Потапов А.А.* Патогенез и дифференцированное лечение очаговых и диффузных повреждений головного мозга: Автореф. дис. ... д-ра мед. наук. М 1989.
8. *Потапов А.А., Лихтерман Л.Б., Зельман В. и др.* Доказательная нейротравматология. М 2003;517.
9. *Пронин И.Н. и др.* Применение КТ-перфузии в стереотаксической биопсии диффузно-растущих глиом. Невский радиологический форум. Ст-Петербург 2005;189.
10. *Пронин И.Н., Фадеева Л.М., Захарова Н.Е. и др.* Перфузионное КТ-исследование мозговой гемодинамики в норме. Мед визуализация 2007;3:8—12.
11. *Шахнович А.Р., Шахнович В.А.* Диагностика нарушений мозгового кровообращения. Транскраниальная допплерография. М 1996;446.
12. *Aarabi B., Alden T., Chesnut R. et al.* Management and prognosis of penetrating brain injury. J Trauma 2001;51:Suppl:s1—s86.
13. *Adelson P., Bratton S., Corney N. et al.* Guidelines for acute medical management of severe traumatic brain injury in infants, children and adolescents. Pediatr Crit Care Med 2003;4:417—491.
14. *Axel L.* Cerebral blood flow determination by rapid-sequence computed tomography. Radiology 1980;137:679—686.
15. *Bruce D., Alavi A., Bilamut M. et al.* Diffuse cerebral swelling following head injuries in children: the syndrome of malignant brain edema. J Neurosurg 1981;54:1:170—178.
16. *Bratton S., Bullock R., Chesnut R. et al.* Guidelines for the management of severe traumatic brain injury. J Neurotrauma 2007;24:Suppl 7:55—58.
17. *Bullock R., Chesnut R., Clifton G. et al.* Guidelines for management of severe traumatic brain injury. J Neurotrauma 2000;17:451—553.
18. *Gennarelly T., Adams J., Graham D.* Diffuse axonal injury — a new conceptual approach to an old problem. Mechanisms of secondary brain damage. Eds. Baethmann et al. New York:Plamus 1986;15—28.
19. Guidelines for the management of severe head injury. Brain Trauma Foundation. New York 1995.
20. *Haacke E., Duhaime A., Gean A. et al.* Common data elements in radiologic imaging of traumatic brain injury. J MRI 2010;32:3:516—543.
21. *Haines S., Walters B.* Evidence-based neurosurgery. New York: Thieme 2006;237.
22. *Jennett B., Bond M.* Assessment of outcome after severe head injury. Lancet 1975;1:480—484.
23. *Giliam J., Janny P.* Manomatric intracranienne continue: interet de la mathode et premiera resultatas. Rev Neurol 1951;84:2:131—142.
24. *Kelly D., Kordestani R., Martin N. et al.* Hyperemia following traumatic brain injury: relationship to intracranial hypertension and outcome. J Neurosurg 1996;85:762—771.
25. *Kety S.S., Schmidt C.F.* The nitrous oxide method for the quantitative determination of cerebral blood flow in man: theory, procedure, and normal values. J Clin Inv 1948;27:476—483.
26. *Konig M. et al.* Perfusion CN of the brain: diagnostic approach for early detection of ischemic stroke. Radiology 1998;209:85—93.
27. *Kudo K. et al.* Quantitative cerebral blood flow measurement with dynamic perfusion CT using the vascular-pixel elimination method: comparison with H_2O^{15} positron emission tomography. Am J Neuroradiol 2003;24:419—426.
28. *Lassen N.A.* The luxury perfusion syndrome and its possible relationship to acute metabolic acidosis localized within the brain. Lancet 1966;2:1113—1116.
29. *Lassen N., Christenson M.* Physiology of cerebral blood flow. Br J Anaesth 1976;48:719—734.
30. *Latchaw R.F., Yones H., Hunten G. et al.* Guidelines and recommendations for perfusion imaging in cerebral ischemia: a scientific statement for healthcare professionals by the writing group on perfusion imaging, from the council on cardiovascular radiology of the American heart association. Stroke 2002;34:1084—1104.
31. *Lundberg N.* Continuous recording and control of ventricular fluid pressure in neurosurgical practice. Acta Psychiatr Scand 1960;36:Suppl 149:1—193.
32. *Maas A., Hukkelhoven C., Marshall L. et al.* Prediction of outcome in traumatic brain injury with computed tomographic characteristics a comparison between the computed tomographic classification and combinations of computed tomographic predictors. Neurosurgery 2005;57:1173—1182.
33. *Maas A., Marmarou A., Murrey G. et al.* Prognosis and clinical trial design in traumatic brain injury: the IMPACT study. J Neurotrauma 2007;24:223—238.
34. *Marshall L. et al.* A new classification of head injury based on computerized tomography. J Neurotrauma 1991;75:Suppl:s14—s20.
35. *Mendelow A., Teasdale G.* Pathophysiology of head injuries. Br J Surg 1983;70:11:641—650.
36. *Parvizi J., Damasio A.* Neuroanatomical correlates of brainstem coma. Brain 2003;126:1524—1536.
37. *Reili R., Bullock R.* Head injury. Pathophysiology and management. 2-nd ed. Hodder Arnold 2005;501.
38. *Ritter A., Muizelaar J., Barnes T. et al.* Brain stem blood flow, papillary response, and outcome in patients with severe head injuries. Neurosurgery 1999;44:5:941—948.
39. *Rosner M., Daughton S.* Cerebral perfusion pressure management in head injury. J Trauma 1990;30:933—940.
40. *Saatman K., Duhaime A., Bullock R. et al.* Classification of traumatic brain injury for targeted therapies. J Neurotrauma 2008;25:719—728.
41. *Schaefer P. et al.* First-pass quantitative CT perfusion identifies thresholds for salvageable penumbra in acute stroke patients treated with intra-arterial therapy. Am J Neuradiol 2006;27:20—25.
42. *Soustiel J., Mahamid E., Goldsher D., Zaaroor M.* Perfusion–CT for early assessment of traumatic cerebral contusion. Neuroradiology 2008;50:189—196.
43. *Teasdale G., Jennett B.* Assessment of coma and impaired consciousness. A practical scale. Lancet 1974;2:81—85.
44. *Wintermark M., Maeder P., Verdun F. et al.* Using 80kVp versus 120 Kvp in perfusion CT measurement of regional cerebral blood flow. AJNR 2000;21:1881—1884.
45. *Wintermark M. et al.* Quantitative assessment of regional cerebral blood flow by perfusion CT studies at low injection rates: a critical review of the underlying theoretical models. Eur Radiol 2001;11:1220—1230.
46. *Wintermark M., Thiran J., Maeder P. et al.* Simultaneous measurements of regional cerebral blood flow by perfusion-CT and stable xenon-CT: a validation study. AJNR 2001;22:905—914.
47. *Wintermark M. et al.* Relationship between brain perfusion computed tomography variables and cerebral perfusion pressure in severe head trauma patients. Clin Care Med 2004;32:7:1579—1587.
48. *Wintermark M., van Helie G., Schnyder P. et al.* Admission Perfusion CT: Prognostic Value in Patients with Severe Head Trauma. Radiology 2004;232:1:211—220.
49. *Wintermark M. et al.* Comparative overview of brain perfusion imaging techniques. Stroke 2005;36:9:83—99.
50. *Wintermark M.* FDA investigates the safety of brain perfusion CT. AJNR 2010;31:2—3.
51. *Zakharova N. et al.* Investigation of regional cerebral blood flow volume in patients with injuries and its consequences using CT-perfusion method. Neuroradiology 2006;48:2:164.

Комментарий

Вторичные ишемические повреждения головного мозга развиваются у 39—91% пострадавших с тяжелой черепно-мозговой травмой (ЧМТ), а изменения, характерные для ишемии, выявляют у 80—90% умерших больных [9—11]. Одним из важных факторов, способствующих понижению устойчивости вещества мозга к ишемическим повреждениям, является уменьшение мозгового кровотока в первые несколько суток после тяжелой ЧМТ [6—8]. Однако, несмотря на снижение мозгового кровотока, метаболическая активность головного мозга в условиях повреждения значительно возрастает. Формируется несоответствие между потребностью поврежденной ткани в кислороде и субстратах и их доставкой к головному мозгу.

Работа, проведенная коллективом авторов НИИ нейрохирургии им. акад. Н.Н. Бурденко РАМН, основана на данных обследования 40 пострадавших с тяжелой ЧМТ в остром периоде травмы. Осуществлена попытка комплексной оценки прогностической значимости не только данных клинико-неврологического обследования, но и показателей регионарного мозгового кровотока, определяемого при помощи методики КТ-перфузии. Авторы подтвердили многочисленные данные о том, что важную прогностическую роль у пострадавших с тяжелой ЧМТ играют исходное угнетение уровня сознания, повышение внутричерепного давления и снижение церебрального перфузионного давления [2]. Основное внимание уделено детальному анализу показателей мозгового кровотока не только в общей популяции обследованных больных, но и при различных видах повреждения мозга. Следует отметить, что данная работа является первой в РФ, в которой на большой популяции пострадавших с ЧМТ проведено исследование мозгового кровотока методом КТ-перфузии. Авторы выявили, что у подавляющего числа пострадавших (у 37 из 40) мозговой кровоток был существенно снижен (менее 28,6 мл/100 г/мин) в одном или нескольких сосудистых бассейнах. Эти данные подтверждают результаты, полученные другими исследователями. В 70-х годах прошлого века было установлено, что нормальные значения объемного мозгового кровотока составляют 46—56 мл/100 г/мин, а снижение регионарного мозгового кровотока до 19 мл/100 г/мин коррелирует с неблагоприятным прогнозом заболевания [1, 4, 5]. Известно, что в первые сутки после тяжелой ЧМТ мозговой кровоток в зоне пенумбры практически вдвое ниже нормальных значений. Так, G. Bouma и соавт. [7] при измерении объемного мозгового кровотока в среднем через 3,1 ч после тяжелой ЧМТ отметили, что у 31% пострадавших кровоток был снижен до 18 мл/100 г/мин и менее, что свидетельствовало о выраженной ишемии головного мозга. Однако у части пациентов может наблюдаться не только снижение мозгового кровотока, но и его локальное повышение. Так, D. Sakas и соавт. [13] отметили локальную гиперемию в веществе мозга, прилегающем к внутримозговому или экстрацеребральному очагу повреждения, у 38% пострадавших с тяжелой ЧМТ. В представленном исследовании авторы выявили локальную гиперемию мозга у 9 (22,5%) пострадавших. Было отмечено повышение мозгового кровотока до 69 мл/100 г/мин. Интересно, что у 6 пациентов увеличение кровотока в одном сосудистом бассейне сопровождалось его понижением в другом.

Наиболее выраженное снижение мозгового кровотока (до 16±6 мл/100 г/мин) авторы обнаружили в очагах геморрагического повреждения корково-подкорковой локализации. При этом в аналогичных интактных структурах противоположного полушария мозговой кровоток находился в пределах нормальных значений. Эти данные также согласуются с ранее проведенными исследованиями. Так, M. Schroder и соавт. выявили, что в веществе мозга, прилегающем к очагу ушиба, средние значения мозгового кровотока составляют 17,5 мл/100 г/мин, а M. McLaughlin и D. Marion [12, 14] отметили, что объемный мозговой кровоток в зоне ушиба и прилегающей ткани мозга существенно ниже, чем в интактном веществе мозга.

Несмотря на огромную ценность полученных данных для понимания патогенеза ЧМТ, следует отметить, что основной задачей интенсивной терапии пострадавших с тяжелой ЧМТ является не столько поддержание нормального мозгового кровотока, сколько обеспечение церебрального перфузионно-метаболического сопряжения. В связи с этим в последнее время основное прогностическое значение у пострадавших с тяжелой ЧМТ придают показателям напряжения кислорода в веществе головного мозга, уровню глюкозы и отношению лактат/пируват в интерстициальной жидкости мозга [3]. Анализ данных о мозговом кровотоке в отрыве от показателей оксигенации, метаболизма и функции мозга представляется не очень полным. Также следует учитывать, что мозговой кровоток зависит от многих факторов, наиболее важными из которых являются напряжение кислорода и углекислоты в артериальной крови, а также сохранность механизмов ауторегуляции сосудистого тонуса. В связи с этим для более точной интерпретации полученных данных о мозговом кровотоке важно анализировать кислотно-щелочное состояние артериальной крови, уровень внутричерепного и церебрального перфузионного давления не только в отделении реанимации перед траспортировкой пациента в отделение компьютерной томографии, но и непосредственно в момент проведения исследования.

В заключение необходимо отметить, что в представленном исследовании обобщен первый опыт изучения мозгового кровотока методом КТ-перфузии у пострадавших с тяжелой ЧМТ в РФ. Следует пожелать авторам продолжения начатой работы, а также внедрения метода КТ-перфузии в широкую нейрохирургическую и нейрореанимационную практику.

ЛИТЕРАТУРА

1. *Кандель Э.И., Николаенко Э.М.* Количественные методы исследования мозгового кровообращения и метаболизма мозга в нейрохирургической клинике. В кн.: Нейрохирургическая патология сосудов мозга. Под ред. А.Н. Коновалова, А.П. Ромоданова, Ю.М. Филатова, Ф.М. Лясс, Н.Я. Васина. М 1974;54—66.

2. *Крылов В.В., Талыпов А.Э., Буров С.А. и др.* Лекции по черепно-мозговой травме. Учебное пособие. Под ред. В.В. Крылова. М: Медицина 2010;320.
3. *Петриков С.С., Титова Ю.В., Гусейнова Х.Т. и др.* Внутричерепное давление, церебральная перфузия и метаболизм в остром периоде внутричерепного кровоизлияния. Вопр нейрохир 2009;1:11—17.
4. *Ромоданов А.П., Зозуля Ю.А.* Изменения регионарного и локального мозгового кровотока и местной сосудистой реактивности головного мозга при его очаговых поражениях. В кн.: Нейрохирургическая патология сосудов мозга. Под ред. А.Н. Коновалова, А.П. Ромоданова, Ю.М. Филатова, Ф.М. Лясс, Н.Я. Васина. М 1974;66—95.
5. *Шахнович А.Р., Милованова Л.С.* Комплексное исследование кровоснабжения, метаболизма и функций мозга в нейрохирургической клинике. В кн.: Нейрохирургическая патология сосудов мозга. Под ред. А.Н. Коновалова, А.П. Ромоданова, Ю.М. Филатова, Ф.М. Лясс, Н.Я. Васина. М 1974;9—18.
6. *Bouma G.J., Muizelaar J.P., Choi S.C. et al.* Cerebral circulation and metabolism after severe traumatic brain injury: the elusive role of ischemia. J Neurosurg 1991;75:685—693.
7. *Bouma G.J., Muizelaar J.P., Stringer W.A. et al.* Ultra-early evaluation of regional cerebral blood flow in severely head-injured patients using xenon-enhanced computerized tomography. J Neurosurg 1992;77: 360—368.
8. *Dewitt D.S., Jenkins L.W., Wie E.P. et al.* Effects of fluid-percussion brain injury on regional cerebral blood flow and pial arteriolar diameter. J Neurosurg 1986;64:787—794.
9. *Graham D.I.* The pathology of brain ischaemia and possibilities for therapeutical intervention. Br J Anaesth 1985;57:3—17.
10. *Graham D.I., Ford I., Adams J.H. et al.* Ischaemic brain damage is still common in fatal non-missile head injury. J Neurol Neurosurg Psychiat 1989;52:346—350.
11. *Lewis S.B., Myburgh J.A., Reilly P.L.* Detection of cerebral venous desaturation by continuous jugular bulb oximetry following acute neurotrauma. Anaesth Intens Care 1995;23:307—314.
12. *McLaughlin M.R., Marion D.W.* Cerebral blood flow and vasoresponsivity within and around cerebral contusions. J Neurosurg 1996;85:871—876.
13. *Sakas D.E., Bullock M.R., Patterson J. et al.* Focal cerebral hyperemia after focal head injury in humans: a benign phenomena? J Neurosurg 1995;83:277—284.
14. *Schroder M.L., Muizelaar J.P., Bullock M.R. et al.* Focal ischemia due to traumatic contusions documented by stable xenon-CT and ultrastructural studies. J Neurosurg 1995;82:966—971.

С.С. Петриков, В.В. Крылов (Москва)

View publication stats