

Стандарты, опции и рекомендации
в лечении опухолей ЦНС (2009).
Ассоциация нейрохирургов России

А.Н.Коновалов, А.А.Потапов, В.А.Лошаков,
В.Е.Олюшин, А.Ю.Улитин, В.Н.Корниенко,
И.Н.Пронин, Л.В.Шишкина, А.В.Голанов,
С.В.Таняшин, С.В.Ураков, Г.Л.Кобяков

Введение

В 2005г. был опубликован первый совместный проект в рамках Ассоциации Нейрохирургов России с участием ведущих специалистов НИИ нейрохирургии им. Н.Н. Бурденко РАМН и Нейрохирургического научно-исследовательского института им. Поленова «СТАНДАРТЫ, РЕКОМЕНДАЦИИ И ОПЦИИ В ЛЕЧЕНИИ ГЛИАЛЬНЫХ ОПУХОЛЕЙ ГОЛОВНОГО МОЗГА У ВЗРОСЛЫХ». За прошедшее с тех пор время появились новые данные в мировой научной литературе, а также выполнен ряд собственных исследований в области нейроонкологии. В настоящей редакции мы представляем переработанные рекомендации по лечению глиом, а также представляем данные по некоторым другим нозологическим формам: эпендимома, первичная лимфома ЦНС, медуллобластома.

Целью данной работы "Стандарты, рекомендации и опции в лечении опухолей головного мозга у взрослых" является разработка протоколов лечения пациентов с первичными, преимущественно внутримозговыми, опухолями головного мозга у взрослых. Применение этих протоколов будет являться практическим руководством для нейрохирургов и врачей смежных специальностей и позволит улучшить качество и эффективность лечения больных с первичными опухолями ЦНС. Методология работы основывается на анализе данных научной литературы по

комплексному подходу к лечению данной нозологии, с учетом опыта НИИ нейрохирургии имени академика Н.Н. Бурденко РАМН и Российского научно-исследовательского нейрохирургического института имени профессора А.Л.Поленова.

Определение понятий

Стандарты. Это общепризнанные принципы диагностики и лечения, которые могут рассматриваться в качестве обязательной лечебной тактики. Большею частью это данные, подтвержденные наиболее доказательными исследованиями (1-2 класса) - мультицентровыми проспективными рандомизированными исследованиями, или же данные, подтвержденные результатами независимых крупными нерандомизированными проспективными или ретроспективными исследованиями, выводы которых совпадают.

Рекомендации. Лечебные и диагностические мероприятия, рекомендованные к использованию большинством экспертов по данным вопросам, которые могут рассматриваться как варианты выбора лечения в конкретных клинических ситуациях. Эффективность рекомендаций показана в исследованиях 2-го и реже - 3-го класса доказательности, то есть в проспективных нерандомизированных исследованиях и крупных ретроспективных исследованиях. Для перехода этих положений в разряд стандартов

необходимо их подтверждение в проспективных рандомизированных исследованиях.

Опции. Основаны на небольших исследовательских работах 3-го класса доказательности, и представляют, главным образом, мнение отдельных авторитетных по тем или иным направлениям экспертов.

Следует отметить, что при определении соответствия тех или иных рекомендаций в лечении больных с опухолями ЦНС определенной категории доказательности, мы стремились достичь консенсуса во мнениях привлеченных к данной работе экспертов.

Морфологическая классификация ВОЗ 2007г.

В 2007г. Была опубликована новая редакция классификации ВОЗ опухолей ЦНС. Несмотря на название, в классификации приведены также и опухоли периферических нервов.

Морфологическая классификация ВОЗ опухолей ЦНС 2007г.

Опухоли из нейроэпителиальной ткани

Астроцитарные опухоли

1	9421/1(*) 9425/3	Пилоидная астроцитома Пиломиксоидная астроцитома	WHO grade I WHO grade II
2	9384/1	Субэпендимальная гигантоклеточная астроцитома	WHO grade I
3	9424/3	Плейоморфная ксантоастроцитома	WHO grade II
4	9400/3 9420/3	Диффузная астроцитома Фибриллярная астроцитома	WHO grade II

	9411/3	Гемистоцитарная астроцитома	
	9410/3	Прооплазматическая астроцитома	
5	9401/3	Анапластическая астроцитома	WHO grade III
6	9440/3 9441/3 9442/3	Глиобластома Гигантоклеточная астроцитома Глиосаркома	WHO grade IV WHO grade IV WHO grade IV
7	9381/3	Глиоматоз мозга	
Олигодендроглиальные опухоли			
8	9450/3	Олигодендроглиома	WHO grade II
9	9451/3	Анапластическая олигодендроглиома	WHO grade III
Олигоастроцитарные опухоли			
10	9382/3	Олигоастроцитома	WHO grade II
11	9382/3	Анапластическая Олигоастроцитома	WHO grade III
Эпендимальные опухоли			
12	9383/1	Субэпендимома	WHO grade I
13	9394/1	Миксопапиллярная эпендимома	WHO grade I
14	9391/3 9391/3 9393/3 9391/3	Эпендимома Целлюлярная Папиллярная Светлоклеточная	WHO grade II
15	9392/3	Таницитарная Анапластическая астроцитома	WHO grade III
Хориоидальные опухоли			
16	9390/0	Хориоидпапиллома	WHO grade I
17	9390/1	Атипическая Хориоидпапиллома	WHO grade II
18	9390/3	Хориоидкарцинома	WHO grade III

Другие нейроэпителиальные опухоли			Эмбриональные опухоли				
19	9430/3	Астробластома	WHO grade I	38	9470/3	Медуллобластома	WHO grade IV
20	9444/1	Хордоидная глиома третьего желудочка	WHO grade II		9471/3	Десмопластическая/Нодулярная Медуллобластома	
21	9431/1	Ангиоцентрическая глиома	WHO grade I		9471/3	Медуллобластома с экстенсивной нодулярностью	WHO grade IV
Нейрональные и смешанные нейронально-глиальные опухоли					9474/3	Анапластическая медуллобластома	WHO grade IV
22	9493/0	Диспластическая ганглиоцитома мозжечка (Lhermitte-Duclos)		39	9473/3	Крупноклеточная медуллобластома	
23	9412/1	Десмопластическая инфантильная астроцитома / Ганглиоглиома	WHO grade I		9474/3	Примитивная нейроэктодермальная опухоль ЦНС	WHO grade IV
24	9413/0	Дизэмбриопластическая нейроэпителиальная опухоль	WHO grade I		9500/3	Нейробластома ЦНС	
25	9492/0	Ганглиоцитома	WHO grade I		9490/3	Ганглионейробластома ЦНС	
26	9505/1	Ганглиоглиома	WHO grade I		9501/3	Медуллоэпителиома	
27	9505/3	Анапластическая ганглиоглиома	WHO grade III		9392/3	Эпендимобластома	
28	9506/1	Центральная нейроцитома	WHO grade II	40	9508/3	Атипическая тератоид/рабдоидная опухоль	WHO grade IV
29	9506/1	Экстравентрикулярная нейроцитома	WHO grade II	Опухоли краниальных и спинальных нервов			
30	9506/1	Церебеллярная липонейроцитома	WHO grade II	41	9560/0	Шваннома (Неврилеммома, Невринома)	WHO grade I
31	9509/1	Папиллярная глионейрональная опухоль	WHO grade I		9560/0	Клеточная	
32	9509/1	Розеточная глионейрональная опухоль IV желудочка	WHO grade I		9560/0	Плексиформная	
33	8680/1	Параганглиома	WHO grade I		9560/0	Меланоцитарная	
Опухоли пинеальной области				42	9540/0	Нейрофиброма	WHO grade I
34	9361/1	Пинеоцитома	WHO grade I		9550/0	Плексиформная	
35	9362/3	Пинеальная паренхимальная опухоль промежуточной дифференцировки	WHO grade II, III	43		Периневрома	WHO grade I, II, III
36	9362/3	Пинеобластома	WHO grade IV		9571/0	Периневрома, NOS	
37	9395/3	Папиллярная опухоль пинеальной области	WHO grade II, III		9571/3	Злокачественная периневрома	
				44		Злокачественная опухоль оболочек периферических нервов (MPNST)	WHO grade II, III, IV

9540/3	Эпителиоидная MPNST		49 8850/3	Липосаркома	
9540/3	MPNST с мезенхимальной дифференцировкой		50 8815/0	Солитарная фиброзная опухоль	
9540/3	Меланоцитарная MPNST		51 8810/3	Фибросаркома	
9540/3	MPNST с железистой дифференцировкой		52 8830/3	Злокачественная фиброзная гистиоцитома	
Опухоли оболочек			53 8890/0	Лейомиома	
Менинготелиальные опухоли			54 8890/3	Лейомиосаркома	
45 9530/0	Менингиома	WHO grade I	55 8900/0	Рабдомиома	
9531/0	Менинготелиальная		56 8900/3	Рабдомиосаркома	
9532/0	Фибробластическая		57 9220/0	Хондрома	
9537/0	Смешанная		58 9220/3	Хондросаркома	
9533/0	Псаммоматозная		59 9180/0	Остеома	
9534/0	Ангиоматозная		60 9180/3	Остеосаркома	
9530/0	Микроцистическая		61 9210/0	Остеохондрома	
9530/0	Секреторная		62 9120/0	Гемангиома	
9530/0	Лимфоплазмоцитарная		63 9133/1	Эпителиоидная гемангиоэндотелиома	
9530/0	Метапластическая		64 9150/1	Гемангиоперицитомы	WHO grade II
9538/1	Хордоидная		65 9150/3	Анапластическая гемангиоперицитомы	WHO grade III
9538/1	Светлоклеточная		66 9120/3	Ангиосаркома	
9539/1	Атипическая	WHO grade II	67 9140/3	Саркома Капоши	
9538/3	Папиллярная		68 9364/3	Саркома Юинга - PNET	
9538/3	Рабдоидная				
9530/3	Анапластическая (злокачественная)	WHO grade III			
Мезенхимальные опухоли			69 8728/0	Первичные меланоцитарные поражения	
46 8850/0	Липома		70 8728/1	Диффузный меланоцитоз	
47 8861/0	Ангиолипома		71 8720/3	Меланоцитома	
48 8880/0	Гибернома		72 8728/3	Злокачественная меланома	
				Менингеальный меланоматоз	

болезней (онкология) (ICD-O). Степень злокачественности кодируется так: /0 для доброкачественных опухолей, /3 для злокачественных опухолей и /1 для переходных форм или с неутонченной злокачественностью.

	Другие опухоли, относящиеся к оболочкам	
73 9161/1	Гемангиобластома	WHO grade I

Опухоли кроветворной системы

74 9590/3	Злокачественная лимфома
75 9731/3	Плазмацитома
76 9930/3	Гранулоцитарная саркома

Герминативно-клеточные опухоли

77 9064/3	Герминома
78 9070/3	Эмбриональная карцинома
79 9071/3	Опухоль желточного мешка
80 9100/3	Хориокарцинома
81 9080/1	Тератома
9080/0	Зрелая
9080/3	Незрелая
9084/3	Тератома со злокачественной трансформацией
82 9085/3	Смешанные герминативно-клеточные опухоли

Опухоли хиазмально-селлярной области

83 9350/1	Краниофарингиома	WHO grade I
9351/1	Адамантиматозная	
9352/1	Папиллярная	
84 9582/0	Гранулоцитарная опухоль	WHO grade I
85 9432/1	Питуицитома	WHO grade I
86 8991/0	Веретенклеточная онкоцитома аденогипофиза	WHO grade I

Примечания

(*) Морфологический код Международной классификации

Общие принципы в подходах к лечению

Тактику лечения опухолей ЦНС определяет предполагаемый гистологический диагноз (в соответствии с классификацией ВОЗ). Поэтому наши рекомендации построены по нозологическому принципу. Кроме того, гистологический диагноз является одним из важнейших прогностических факторов в лечении больных с опухолями ЦНС. Помимо гистологического диагноза, важными факторами прогноза являются:

- возраст пациента (критерии несколько различны в отдельных нозологических формах);
- функциональный статус (обычно в нейроонкологии используется индекс Карновского);
- распространенность опухоли и выраженность внутричерепной гипертензии;
- радикальность удаления опухоли (при первичной лимфоме ЦНС не влияет на прогноз!);
- молекулярно-генетические особенности опухоли;
- сопутствующая соматическая патология

Прогностические факторы

Основным прогностическим критерием у больных с глиомами является гистологический диагноз, в соответствии с классификацией опухолей ЦНС ВОЗ 2007г. (стандарт). Поэтому тактика лечения прежде всего определяется гистологическим диагнозом. Другими важными прогностическими критериями являются молекулярно-генетические особенности опухоли, возраст пациента, общий статус (обычно – коэффициент Карновского), выраженность внутричерепной гипертензии, сопутствующие заболевания. Эти факторы также в определенной степени влияют на выбор тактики лечения.

Наконец, следует отдельно рассматривать тактику лечения супратенториальных глиом и глиом субтенториальных, особенно – глиом ствола головного мозга.

Общие принципы диагностики и лечения глиом

Диагностика глиом

Первичная диагностика осуществляется преимущественно амбулаторно (рекомендация).

Пациенты с опухолями ЦНС должны быть обследованы комплексно, с обязательной оценкой общего статуса, неврологической симптоматики, оценкой степени внутричерепной гипертензии по офтальмоскопической картине глазного дна,

электроэнцефалографией (ЭЭГ) и обязательно – с использованием методов нейровизуализации (стандарт). Общий статус оценивается по шкале Карновского (стандарт).

Диагноз супратенториальной глиомы устанавливается на основании данных нейровизуализации – МРТ или КТ. Стандартом предоперационного инструментального обследования является МРТ без и с контрастным усилением в трех проекциях и в трех режимах (T1, T2 и FLAIR) (Стандарт). В случаях, когда МРТ не может быть выполнена, необходимо выполнение КТ без и с контрастным усилением (рекомендация). Могут быть использованы дополнительные возможности МРТ: функциональная МРТ, МРТ-диффузия, МРТ-перфузия, МРТ-спектроскопия (опции). В рамках протокола дополнительного исследования может быть выполнена ПЭТ головного мозга с метионином (рекомендация при рецидивах глиом – для дифференциальной диагностики с лучевым некрозом). В случаях, когда по данным МРТ или КТ предполагается обильное кровоснабжение опухоли, следует выполнить прямую или КТ-ангиографию с целью оптимизации интраоперационной тактики (опция).

В послеоперационном периоде после удаления опухоли обязательно выполнение КТ без и с контрастированием (стандарт),

а также выполнение МРТ без и с контрастным усилением в течение 24-72 часов (рекомендация).

После первичного обследования и установления диагноза по данным нейровизуализации, пациент с опухолью ЦНС должен быть помещен для лечения в специализированный нейрохирургический стационар, располагающий необходимым оснащением и укомплектованный квалифицированным специально подготовленным персоналом (стандарт). Необходимо определить круг нейрохирургических центров, соответствующих этим требованиям.

Лечение

Стандартными лечебными процедурами у больных с глиальными опухолями в настоящее время являются хирургия, радиотерапия, химиотерапия. Другие методы лечения, не подтвержденные достаточно доказательными научными исследованиями (иммунотерапия, фотодинамическая терапия, иные подходы), могут быть предложены пациентам в рамках специально оформленных клинических исследований.

Хирургия

Показания к хирургическому лечению (операбельность) зависят от возраста пациента, его общего статуса, а также

анатомического расположения самой опухоли и от ее хирургической доступности. Нейрохирурги должны стремиться к максимальной резекции опухоли¹ с минимальным риском функциональных осложнений и снижением качества жизни; свести к минимуму интраоперационную летальность; к постановке точного диагноза. Решения, принимаемые относительно хирургической тактики весьма различны и зависят от: 1) индекса Карновского и возраста пациента; 2) локализации опухоли и хирургической доступности; 3) возможности уменьшения масс эффекта с помощью агрессивной хирургической тактики; 4) резектабельности опухоли (включая количество очагов и локализацию); 5) времени с момента последнего оперативного вмешательства у пациентов с рецидивами.

Варианты хирургического вмешательства:

- стереотаксическая биопсия (СТБ);
- открытая биопсия;
- частичное удаление (debulking);
- тотальная резекция опухоли².

Хирургическое удаление производится для максимально возможного уменьшения объема опухоли с целью разрешения

¹ *Исключения составляют: подозрение на лимфому, герминативно-клеточную опухоль*

² *В случаях, когда это осуществимо, (под тотальной резекцией понимается удаление более чем 90% опухоли)*

внутричерепной гипертензии и уменьшения неврологического дефицита и получения достаточного количества морфологического материала (стандарт). Удаление опухоли должно быть оптимально как можно более полным, но без функционального риска (рекомендация). Для хирургического доступа стандартом является костно-пластическая трепанация. Удаление опухоли должно выполняться с использованием микрохирургической техники и интраоперационной оптики (стандарт). Герметическое закрытие (при необходимости – пластика) твердой мозговой оболочки при завершении операции является стандартом. По показаниям могут быть использованы нейронавигация, интраоперационное функциональное картирование, интраоперационный электрофизиологический контроль (рекомендации).

Стереотаксическая биопсия (рекомендация), должна быть использована в случаях затрудненного дифференциального диагноза (с воспалительными, дегенеративными заболеваниями, метастатическим поражением ЦНС и другими болезнями), а также в случаях, когда хирургическое удаление невозможно или нецелесообразно (мультифокальное поражение, диффузный характер роста опухоли, двухсторонняя локализация с вовлечением мозолистого тела, поражение срединных структур и т.п.). При подозрении на лимфому головного мозга по данным нейровизуализации и клинической картины, выполнение СТБ (а не

удаления опухоли) с целью установления диагноза является стандартом.

В некоторых исключительных случаях, например, у пациентов пожилого возраста, с плохим общим статусом, грубой неврологической симптоматикой, при расположении опухоли в жизненно важных структурах как удаление опухоли, так и стереотаксическая биопсия сопряжены с высоким риском. В таких случаях лечение может планироваться на основании данных нейровизуализации и клинической картины (опция).

Для того чтобы избежать ошибки в диагнозе, недооценки степени злокачественности опухоли, во время операции или биопсии, следует использовать в качестве биопсийного материала участок опухоли, наиболее характерный для данной патологии, - как правило, интенсивно накапливающий контраст (по данным дооперационных МРТ с контрастом или КТ с контрастом) (рекомендация).

Гистологическое исследование

Во всех случаях следует стремиться к гистологической верификации глиомы (стандарт). Гистологический диагноз следует устанавливать на основе микроскопического исследования в соответствии с патоморфологической классификацией ВОЗ

опухолей ЦНС 2007г. (World Health Organization Classification of Tumors of the Central Nervous System Louis DN, Ohgaki H, Wiestler OD, Cavenee WK (eds) IARC, Lyon, 2007) (Стандарт). Другие классификации (Дюма-Дюпо, Мейо и пр.) могут использоваться в дополнение к классификации ВОЗ, в частности, для уточнения степени анаплазии олигодендроглиальных опухолей (рекомендация). По возможности, морфологическое исследование дополняется иммуногистохимическим (ГФКБ, Кі 67, пр.), и молекулярно-генетическим исследованием (в частности, повреждения 1p/19q для олигодендроглиом, статус гена MGMT и пр.) (опция).

Радиотерапия и радиохирurgia

Дистанционная фракционированная лучевая терапия (ЛТ) является основным компонентом лечения для большинства пациентов с глиомами, а также часто необходима в лечении других опухолей (эпендимома, медуллобластома, герминативно-клеточные опухоли и пр.). При злокачественных опухолях (Grade III-IV) ЛТ следует начинать в сроки от 2 до 4 недель после операции (после заживления операционной раны) (стандарт). В ряде случаев, при очень быстро растущих опухолях, лечение

допустимо начинать через 2-3 дня после операции при хорошем состоянии пациента (опция).

Стандартным режимом дистанционной фракционированной ЛТ является облучение ложа удаленной опухоли (или опухоли) + 2 см вокруг с суммарной очаговой дозой 55-60 Гр за 25 – 30 фракций (по 1.8-2.0 Гр на фракцию), подведенных за 5 – 6 недель. Зона патологического сигнала определяется по МРТ в T2-режиме (или в режиме FLAIR для доброкачественных глиом) Если терапии подвергается спинной мозг, то его облучают профилактическими дозами 24-36 Гр; при этом при необходимости проведения ЛТ на отдельные опухолевые очаги в спинном мозге также не рекомендуется подведение дозы более чем 35 Гр. Общий объем мозгового вещества, облучаемый в высоких суммарных дозах, должен быть максимально уменьшен (рекомендация). Это лучше всего достигается ротационными методиками облучения с использованием современных электронных ускорителей компьютерной системой трехмерного планирования радиотерапии (рекомендация), либо статическими многопольными методиками с тщательной защитой блоками неповрежденных областей мозга (опция). В настоящее время развивается метод стереотаксической радиотерапии (СРТ), при которой проводится стереотаксическое фракционированное облучение внутричерепных мишеней. Метод используется при облучении мишеней относительно большого

объема (более 3 см в диаметре) при которых невозможно выполнение радиохирургического лечения), часто соприкасающихся с критическими структурами (опция).

Через 1.5-2 года после проведения лучевой терапии возможно возникновение лучевого некроза (до 10-15 % случаев). В таких ситуациях необходим тщательный анализ протокола облучения (объем, общая доза) и общемедицинских параметров: возраст пациента, наличие или отсутствие сопутствующих заболеваний (гипертоническая болезнь, диабет и др.). При появлении признаков радионекроза, энцефалопатии показано выполнение ПЭТ с метионином или КТ/МРТ-спектроскопии, что позволит дифференцировать некроз от рецидива опухоли (рекомендация).

Другие методы облучения, в частности, тяжелыми частицами, брахиотерапия, борон-нейтрон-захватывающая терапия, могут быть использованы только в рамках исследований.

Химиотерапия

Чаще других для лечения опухолей головного мозга используются производные нитрозомочевины - нидран (ACNU, нимустин), кармустин (BCNU), Ломустин (CCNU, СееNU, он же белустин), мюстофоран (PCNU, фотемустин). Основные режимы химиотерапии базируются на этих препаратах: PCV

(прокарбазин, ломустин, винкристин), PNV (прокабазин, нидран, винкристин), монотерапия мюстофораном. Режимы лечения PCV или PNV рекомендованы для использования у больных с анапластической астроцитомой, анапластической олигодендроглиомой, анапластической олигоастроцитомой в качестве химиотерапии после удаления опухоли и лучевой терапии (опция). Эти же режимы могут быть использованы в качестве первой линии лечения или основного послеоперационного метода лечения у больных с анапластической олигодендроглиомой и даже у больных с олигодендроглиомой, особенно при подтверждении 1p/19q делеций (опция).

Больным с глиобластомой может быть рекомендовано проведение комбинированного химиолучевого лечения с использованием темозоломида (темодала) (ежедневный прием темодала в течение лучевой терапии с последующими поддерживающими курсами химиотерапии темодалом) (рекомендация), для которого показано увеличение выживаемости, в сравнении с проведением только лучевой терапии после удаления опухоли.

Поскольку химиотерапия направлена на повреждение клеток, находящихся в разных фазах деления, ее важнейшим побочным эффектом является гематотоксичность, так как в костном мозге непрерывно происходит процесс образования новых форменных

элементов крови (эритроцитов, лейкоцитов, тромбоцитов). При планировании и проведении химиотерапии следует учитывать потенциальную гематотоксичность и иные побочные эффекты различных режимов химиотерапии. Использование химиотерапии должно осуществляться под наблюдением специалиста – врача-химиотерапевта с обязательным регулярным исследованием показателей крови (стандарт).

Медикаментозное (сопроводительное) лечение

Основными противотечными препаратами у больных с глиомами являются кортикостероидные производные (дексаметазон, преднизолон и др.) (стандарт), а также салуретики (фуросемид), осмотические диуретики (маннитол) (рекомендации). Дозы и интенсивность противоотечной терапии определяются индивидуально на основании клинической симптоматики и данных нейровизуализации (КТ или МРТ) (рекомендация). Параллельно с назначением кортикостероидов, для профилактики возможных осложнений со стороны желудочно-кишечного тракта, необходимо использование H₂-гистаминовых блокаторов (циметидин, ранитидин и др.) (стандарт). В случае подозрения на лимфому использование кортикостероидных препаратов нежелательно до гистологической верификации, за исключением

ситуаций, когда отек и дислокация головного мозга угрожают жизни больного (рекомендация).

Противосудорожная терапия. Антиконвульсанты в до и после операционном периоде назначаются систематически в случаях наличия у пациентов эпилептических приступов или признаков эпилептиформной активности на ЭЭГ (стандарт). Кроме того, противосудорожная терапия может быть использована с целью профилактики судорожного синдрома у больных с глиомами без эпилептических приступов или признаков эпилептиформной активности на ЭЭГ в до- и послеоперационном периоде (рекомендация). У пациентов, которым предполагается проведение химиотерапии, желательно использование антиконвульсантов, не индуцирующих ферменты печени (вальпроат натрия, ламотриджил, кепра; нежелательно использование финлепсина, дифенина, фенобабитала и др.)

Болеутоляющая терапия назначается симптоматически, главным образом, – нестероидные противовоспалительные препараты (рекомендация).

Использование антикоагулянтов. Для предупреждения ТЭЛА, начиная с третьих суток после операции, назначаются низкомолекулярные гепарины (фраксипарин, фракмин и др.) (опция)

Глиомы

Далее рассматривается тактика лечения пациентов с учетом гистологического диагноза. Представлены схематические алгоритмы лечения с комментариями к ним.

Подходы к лечению глиальных опухолей, схемы и комментарии

С целью обеспечения комплексного подхода к лечению больных со злокачественными глиомами необходимо формирование «нейроонкологической команды» с участием нейрохирургов, радиологов, онкологов (стандарт). Для хирургического лечения или биопсии больной должен быть помещен в специализированное нейрохирургическое учреждение (стандарт).

При обследовании основным вопросом тактики лечения является вопрос о возможности обеспечения оптимального лечения. Под оптимальным лечением подразумевается использование лучевой и/или химиотерапии после удаления опухоли или гистологической верификации диагноза путем СТБ. Удаление опухоли предпочтительнее биопсии, вопрос об удалении решается на основании оценки критериев операбельности опухоли (стандарт). В случаях пожилого возраста пациента, неудовлетворительного неврологического и соматического статуса, а также высокого риска функциональных осложнений

после операции выполняется стереотаксическая биопсия для получения гистологического диагноза (стандарт). У редких пациентов в пожилом возрасте, при наличии грубой сопутствующей соматической патологии СТБ может не проводиться (рекомендация). Паллиативная терапия, радиотерапия или химиотерапия без верификации диагноза, могут быть рассмотрены в качестве альтернативного лечения для этих пациентов (рекомендации).

Алгоритм лечения глиом низкой степени злокачественности (Grade I-II)

У пациентов с глиомами II-ой степени злокачественности длительное время могут наблюдаться минимальные симптомы проявления заболевания без признаков прогрессирования опухоли. Назначаемое лечение (ЛТ, ХТ) обычно имеет целью задерживать превращение опухоли в анапластические формы. Неблагоприятными прогностическими факторами для данной группы пациентов являются: возраст > 40 лет, низкий балл по шкале Карновского, признаки ВЧГ, большой объем опухоли, локализация опухоли в жизненно важных структурах, очаги накопления контраста в опухоли по данным МРТ головного мозга.

Диагноз (дооперационный) глиомы Grade I-II основан на данных МРТ с контрастом: обычно гиподенсивная в режиме T1 и

гиперденсивная в режиме T2 опухоль, компактного или диффузного распространения, вызывающая умеренную компрессию окружающих мозговых структур, без существенного сдавления желудочковой системы (если не распространяется на несколько долей головного мозга), как правило или совсем не накапливает контрастное вещество, или незначительно накапливает. При этом в клинической картине, как правило, превалирует судорожный синдром, нередко с достаточно долгим анамнезом (в несколько лет), нехарактерно наличие признаков внутричерепной гипертензии, нечасто выявляются симптомы неврологического дефицита. Чаще такие опухоли диагностируются в молодом возрасте (до 40 лет), но иногда встречаются и в старшей возрастной группе. По ПЭТ с метионином – умеренная метаболическая активность (индекс накопления радиофармпрепарата до 1.6-1.8).

Среди методов лечения глиом I-II степени рассматриваются следующие: тотальное и субтотальное удаление, лучевая терапия суммарной очаговой дозой от 50 до 54 Gy. Химиотерапия чаще назначается при олигодендроглиоме и олигоастроцитоме. Тактика лечения основывается на критериях операбельности опухоли по наличию или отсутствию предрасполагающих факторов. Стандартом является удаление опухоли (если оно возможно) при наличии более одного фактора неблагоприятного прогноза.

При наличии не более одного прогностически неблагоприятного фактора показано проведение биопсии или просто наблюдение (рекомендация). Если оптимальное удаление опухоли невозможно, даже при наличии прогностически неблагоприятных факторов, проводится частичное удаление с последующей лучевой терапией и/или химиотерапией (рекомендация). Лучевая и ХТ назначаются только после гистологического подтверждения. При полном отсутствии прогностически неблагоприятных факторов в сочетании с операбельностью опухоли, нет стандартного подхода в лечении. Больные могут оставаться под наблюдением с или без верификации гистологического диагноза (рекомендация). Им может быть также предложено удаление опухоли, или биопсия с последующим наблюдением (рекомендация).

Отдельного внимания заслуживают редкие доброкачественные глиомы - плеоморфная ксантоастроцитомы и субэпендимарная гигантоклеточная астроцитомы

Плеоморфная ксантоастроцитомы по МРТ – как правило, кистозная, хорошо отграниченная от окружающего мозгового вещества опухоль, солидная часть которой расположена асимметрично относительно кисты, интенсивно накапливает контраст. Субэпендимарная гигантоклеточная астроцитомы чаще всего является одним проявлений туберозного склероза (болезни

Бурневилля) (сочетается с характерными изменениями на глазном дне, иногда – покраснением и изменением кожи лица вокруг области носа). На МРТ представлена солидной опухолью, расположенной в проекции одного или обоих отверстий Монро, гиподенсивной в T1 режиме и интенсивно накапливающей контраст. На КТ характерно наличие симметричных кальцинатов в проекции зрительных бугров. Нередко показанием к операции является окклюзионная гидроцефалия. Стандартом лечения этих опухолей является оптимальное удаление. При обнаружении признаков анаплазии (это в большей степени относится к плейоморфной ксантоастроцитоме) показано назначение ЛТ вне зависимости от радикальности проведенной операции. В последующем показано клиническое и нейровизуализационное наблюдение. Каждые 3-6 месяцев в течение 5 лет пациентам должна быть выполнена МРТ, затем с меньшей периодичностью. При наличии признаков продолженного роста опухоли показана повторная операция и/или лучевая терапия и/или химиотерапия (рекомендация).

Пилоидная астроцитома

Эти опухоли чаще встречаются в детском возрасте, но наблюдаются также и у молодых взрослых. В последние годы показана неоднородность этой морфологической формы как при

различной локализации опухоли (хиазма и зрительные пути, средний мозг, каудальные отделы ствола мозга), так и в смысле наличия агрессивных форм с прогрессирующим течением и даже метастазированием.

В классическом варианте по МРТ характеристикам это гиподенсивная в T1 и гиперденсивная в T2 режиме опухоль, как правило, хорошо и равномерно накапливающая контрастное вещество.

Оптимальным методом лечения является хирургическое удаление при условии операбельности опухоли (стандарт). В случае невозможности радикального удаления может быть выполнено неполное удаление опухоли (рекомендация). Обязательным является выполнение МРТ в послеоперационном периоде. В случае радикального удаления опухоли больному показано наблюдение. При неполном удалении показано систематическое клиническое и МРТ-наблюдение. При небольших остатках опухоли после операции возможно проведение радиохирургии (опция). Лучевая терапия, радиохирургия или химиотерапия показаны при продолженном росте опухоли (рекомендации).

Алгоритм лечения глиом высокой степени злокачественности (Grade III-IV)

Если у пациента имеются клинические и радиологические признаки злокачественной астроцитарной/олигодендроглиальной опухоли, необходимо провести хирургическое вмешательство с целью осуществления максимально возможной резекции (стандарт). Объем резекции должен быть подтвержден при помощи МРТ с и без контраста в течение 72 часов (рекомендация). Если максимальная резекция опухоли сопряжена с высоким риском нарастания неврологической симптоматики, то есть фактически невыполнима, необходимо выполнить стереотаксическую или открытую биопсию. ***Если по данным МРТ нельзя исключить лимфому ЦНС, пациенту необходимо сначала выполнить биопсию*** (стандарт).

После хирургического вмешательства с верификацией диагноза астроцитарной глиома Grade III-IV, показано продолжение лечения в виде лучевой и химиотерапии.

Для пациентов с глиобластомой режимом выбора послеоперационного лечения должен быть режим химиолучевой терапии с Темозоломидом: пациентам с глиобластомой (моложе 70 лет, с высоким индексом Карновского) показана химиолучевая терапия с ежедневным приемом темодала ($75\text{мг}/\text{м}^2$) с

последующими 6-10-ю курсами темодала (курс по $150\text{-}200\text{мг}/\text{м}^2/\text{день}$ в течение 5 дней каждый месяц).

Для пациентов с глиобластомой, анапластической астроцитомой, анапластической олигодендроглиомой, анапластической олигоастроцитомой лучевая терапия в указанном выше режиме (в разделе «послеоперационное лечение») является стандартом. Химиотерапия в режимах PCV или в виде монотерапии нитрозопроизводными (ломустин, фотемустин), должна быть назначена после лучевой терапии при анапластических астроцитомах (рекомендация).

Поскольку олигодендроглиома и анапластическая олигодендроглиома – химиочувствительные опухоли, особенно те, у которых имеются хромосомная делеция 1p или коделеция 1p19q, в таких случаях в послеоперационном периоде может быть назначено как лучевая терапия, так и химиотерапия (PCV/монотерапия фотемустин) (рекомендация). В случае полного ответа на химиотерапию лучевая терапия у этих пациентов может быть отложена в качестве резерва лечения при рецидиве (рекомендация).

Для избранных пациентов с обширными опухолями в преклонном возрасте и/или имеется хороший ответ на химиотерапию, лучевая терапия не проводится (рекомендация). Назначение лучевой и химиотерапии пациентам с низким

индексом Карновского после операции решается индивидуально (опция).

После окончания курса лучевой терапии пациентам должны быть назначены контрольные МРТ (на 2-6 неделе, а затем каждые 2-3 месяца в течение 2-3 лет). Так как ЛТ может спровоцировать дисфункцию гематоэнцефалического барьера, то может возникнуть потребность в усилении терапии кортикостероидами. Поздние МРТ выполняются для диагностики рецидива опухоли. Раннее выявление рецидивов важно, так как существуют различные варианты лечения пациентов с рецидивами.

Стандартного подхода к лечению больных с рецидивами злокачественных глиом не существует. Методами лечения в при этом являются: повторная хирургия, системная химиотерапия, повторное облучение и паллиативная терапия. Показания к хирургии должны обсуждаться мультидисциплинарно (опция). В некоторых случаях может быть предложено повторное облучение (если с момента лучевой терапии прошло не менее 18 месяцев). При небольших локальных рецидивах в качестве опции могут рассматриваться радиохирургические методы.

В качестве химиотерапии у больных с рецидивами анапластических астроцитарных и олигодендроглиальных опухолей Grade III, показано назначение темозоломида, для

которого показана высокая непосредственная эффективность при рецидивах злокачественных глиом (рекомендация). Нитрозопроизводные могут также быть предложены, если они раньше не использовались (рекомендация). При ОДГ и анапластических ОА стратегия зависит от использованной ранее схемы лечения. В случае назначения радиотерапии назначается химиотерапия PCV (рекомендация); если использовались радиотерапия и химиотерапия PCV, то предпочтение отдается химиотерапии темодалом (рекомендация). В случае первичного лечения только химиотерапией PCV, прежде всего должна обсуждаться радиотерапия (рекомендация). Если радиотерапия не проводилась (главным образом для пациентов в возрасте, с обширными опухолями и др.) может быть предложена вторая линия химиотерапии (например, темодал после PCV) (опция).

Глиоматоз головного мозга

При наличии у больного глиоматоза могут рассматриваться 3 подхода к лечению: химиотерапия, наблюдение, если у больного нет клинических симптомов заболевания) и ЛТ головного мозга, в зависимости от клинической ситуации, данных нейровизуализации и мнения специалистов (рекомендации).

Глиомы ствола головного мозга

На разных уровнях поражения ствола головного мозга встречаются различные по анатомо-морфологическим характеристикам и клиническим проявлениям глиальные опухоли. Часть этих опухолей (как, например, глиома четверохолмной пластинки), носит доброкачественный характер и может не прогрессировать без специфического лечения в течение всей жизни человека. Другие (например, злокачественные глиомы моста) характеризуются напротив агрессивным течением с ограниченными возможностями специфической помощи этим больным.

Стандартов в противоопухолевом лечении глиом ствола головного мозга нет. При диффузном характере роста могут использоваться лучевая и химиотерапия (рекомендации). Для некоторых пациентов показана паллиативная терапия (опция). При экзифитном характере роста опухоли производится биопсия или удаление опухоли (рекомендация). Далее, в зависимости от гистологического диагноза, возраста и радикальности удаления назначается лучевая и/или химиотерапия (рекомендация). При глиомах четверохолмной пластинки после разрешения гидроцефалии осуществляется регулярное клиническое и МРТ-наблюдение. При узловых формах опухолей ствола мозга,

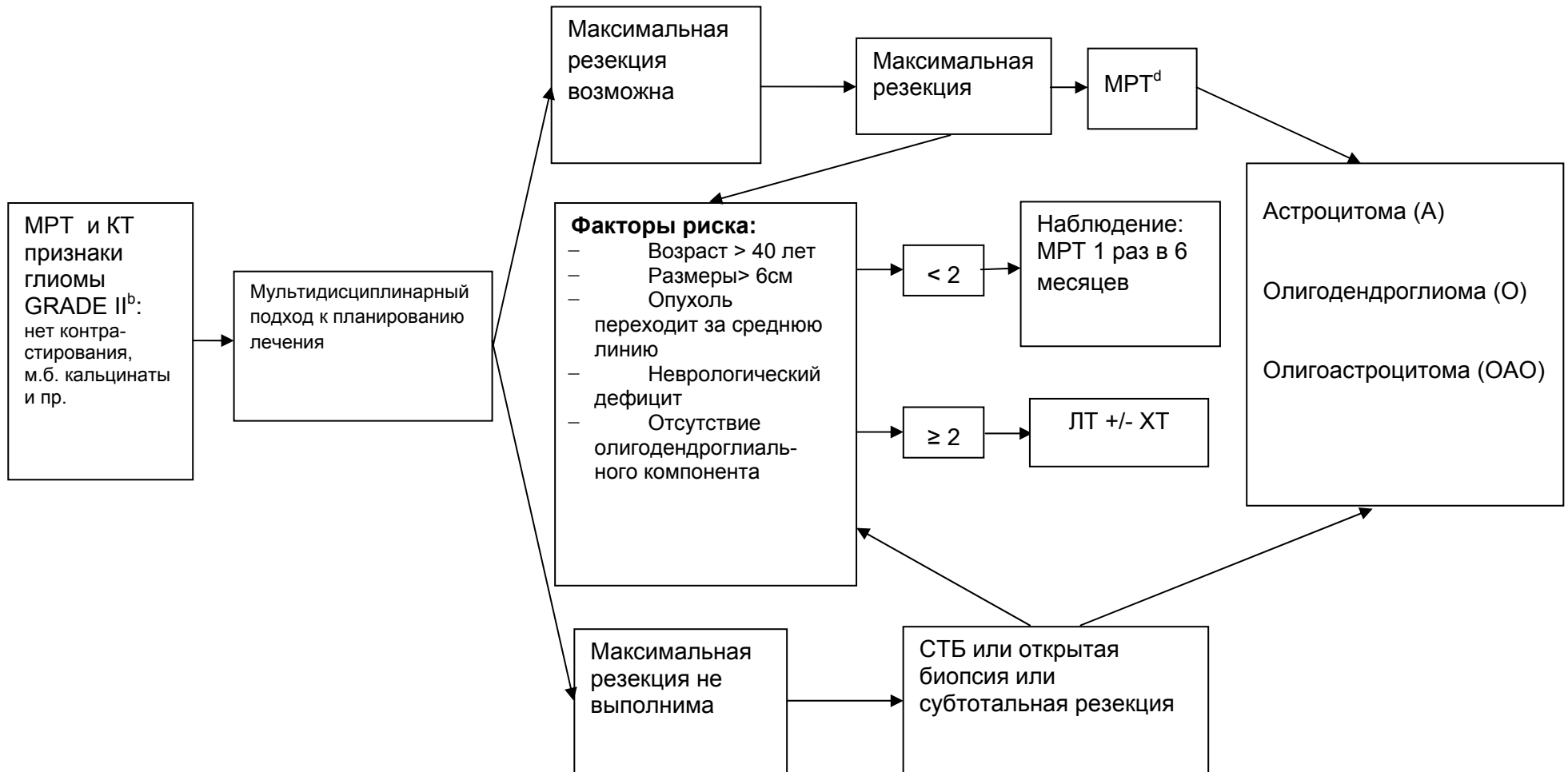
имеющих небольшие размеры, может применяться удаление опухоли или радиохирургия (рекомендации)

Нейровизуализация^а

Клиническая оценка

Операция^с

Гистологический диагноз



a. См. принципы визуализации опухолей мозга

b. Сначала биопсия, если глиому следует дифференцировать с лимфомой ЦНС

c. См. принципы хирургического лечения опухолей ЦНС

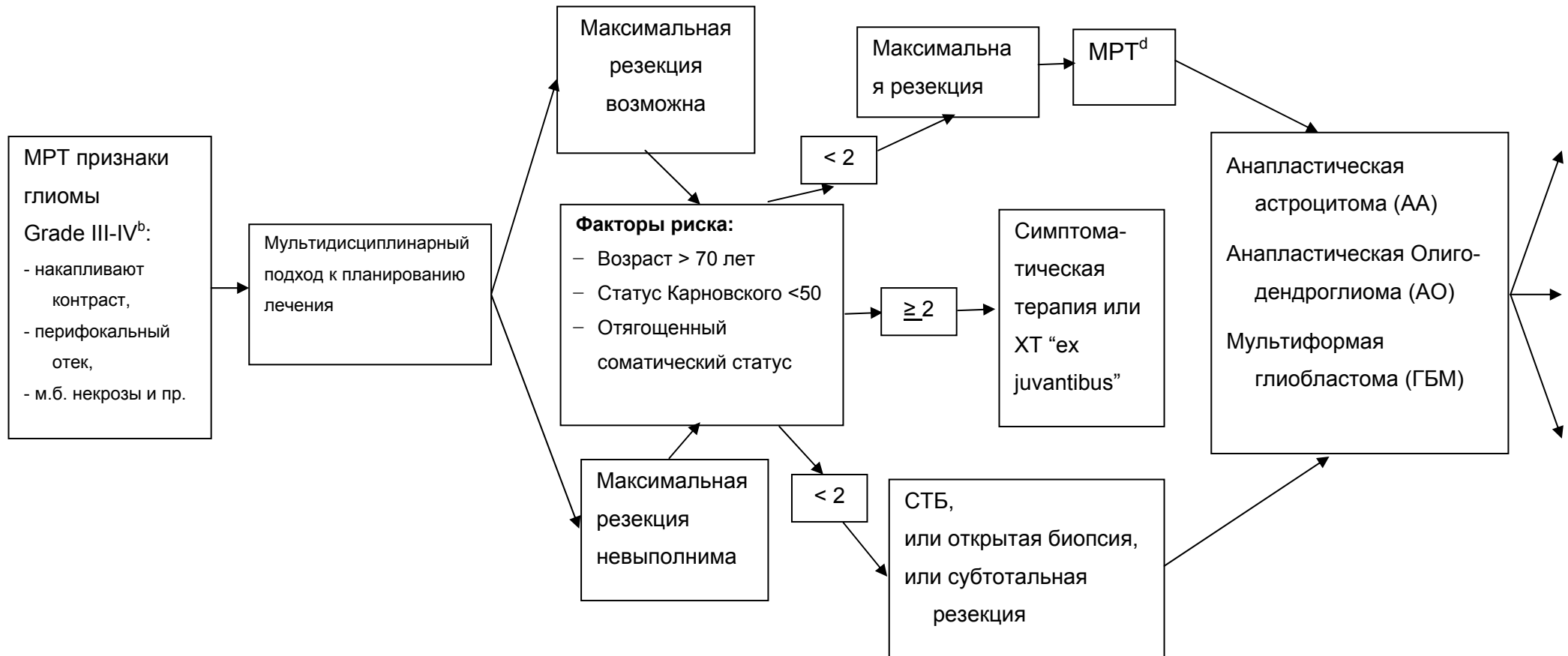
k. Послеоперационная MPT с Gd должна быть выполнена в течение 24-72 часов после операции

Нейровизуализация^a

Клиническая
оценка

Операция^c

Гистологический диагноз



a. См. принципы визуализации опухолей мозга

b. Сначала биопсия если глиома совместима с лимфомой ЦНС

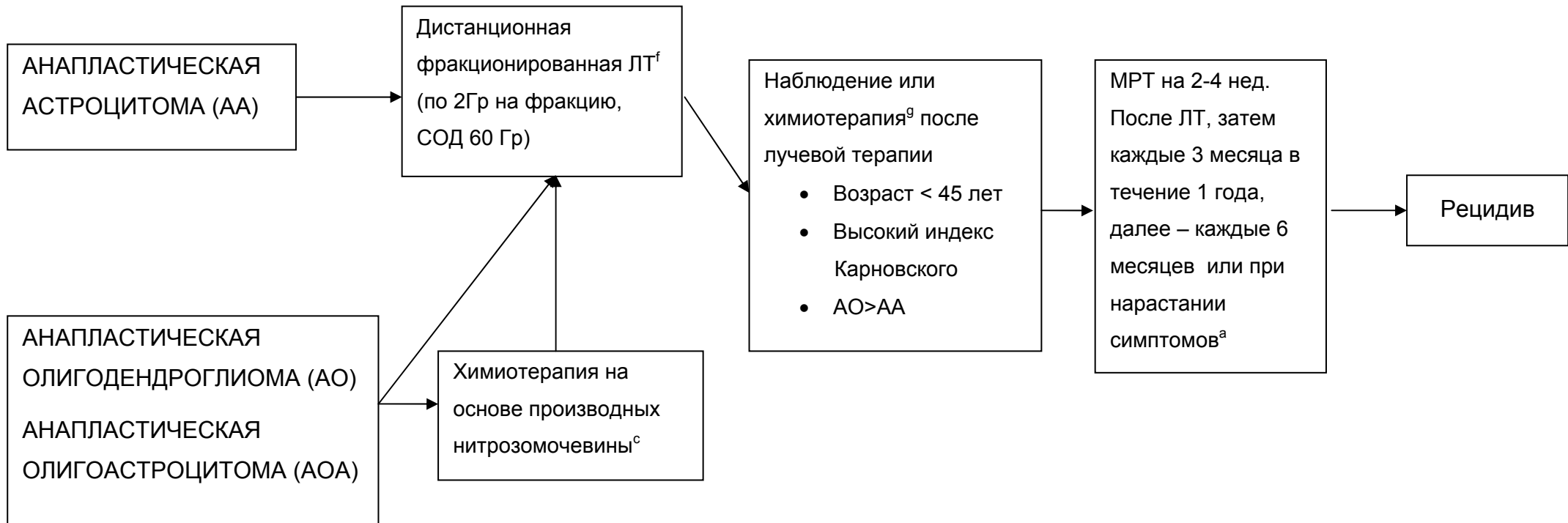
c. См. принципы хирургического лечения опухолей ЦНС

d. Послеоперационная MPT с Gd должна быть выполнена в течение 24-72 часов после операции

Гистологический диагноз

Адьювантная терапия

Наблюдение



^a. См. принципы визуализации опухолей мозга

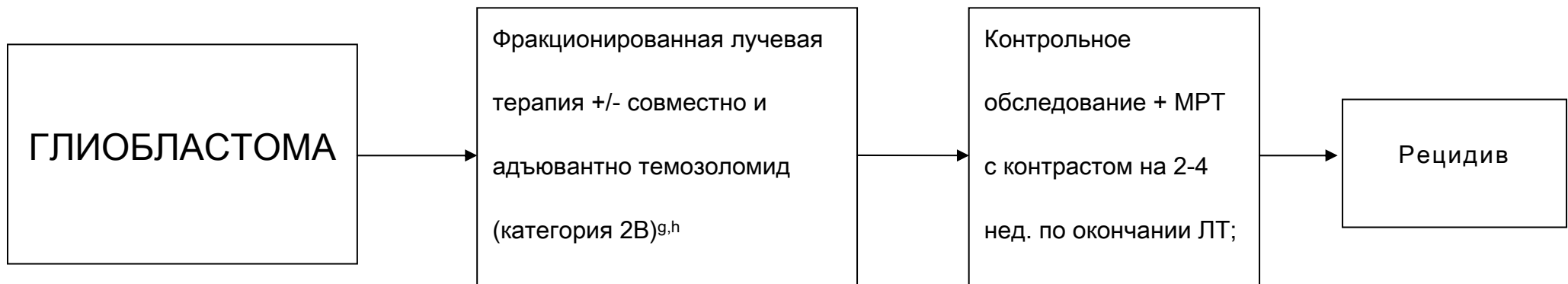
^f. См. принципы лучевой терапии опухолей мозга

^g. См. принципы химиотерапии опухолей мозга

Гистологический диагноз

Адьювантная терапия

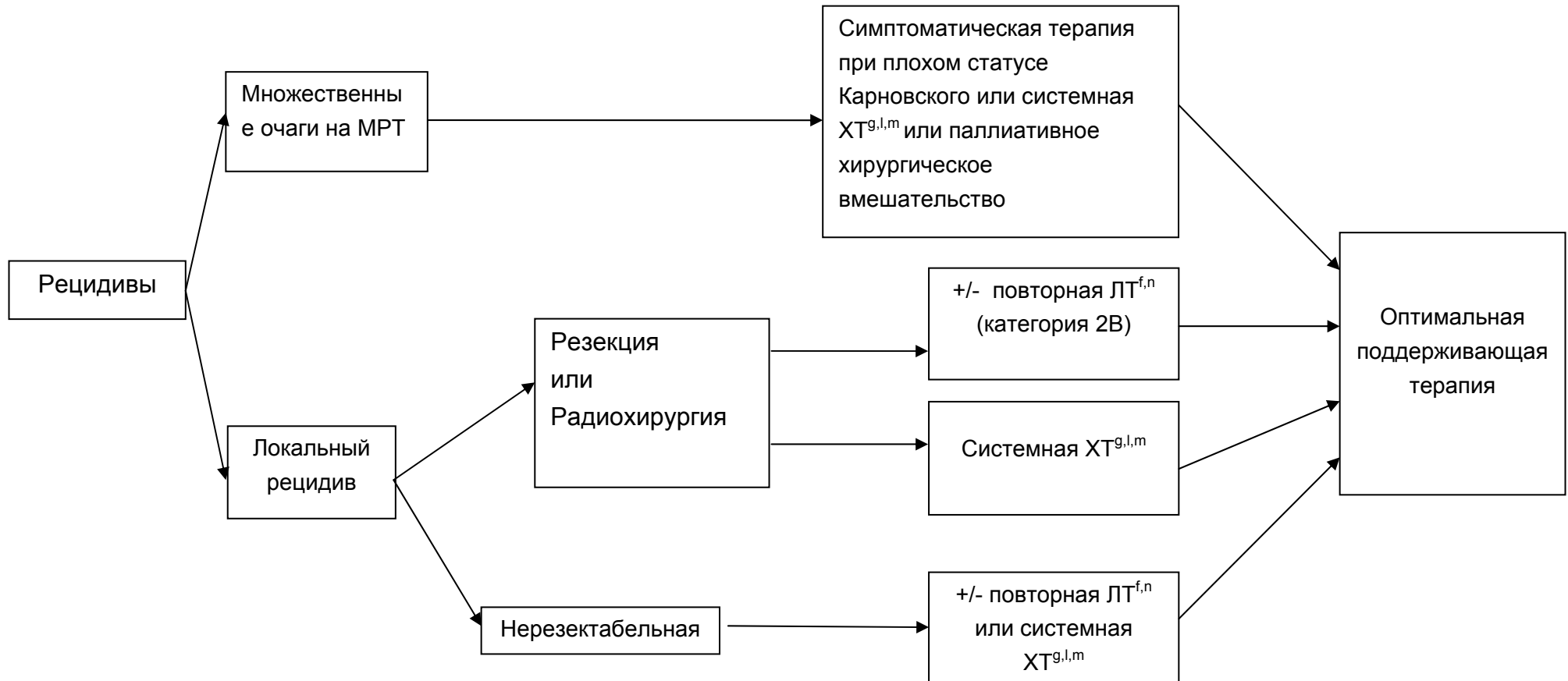
Наблюдение



^gСм. принципы химиотерапии опухолей мозга

^hКомбинирование препаратов может привести к усилению побочного действия или радиологическим изменениям

Рецидив глиом grade III-IV



- e. См. принципы лучевой терапии опухолей мозга
- f. См. принципы химиотерапии опухолей мозга
- k. Необходима МР-спектроскопия, МР/КТ-перфузия, ПЭТ (с метионином) для исключения постлучевого некроза
- l. Для АО и АОА предпочтительна ХТ темозоломидом или нитрозомочевинной в базовых режимах
- m. Ответ после двух последовательных неудачных режимов ХТ маловероятен
- n. Особенно если интервал от первой ЛТ большой (больше 18 мес.)

Принципы лучевой терапии	Принципы Химиотерапии	
<p>Объемы опухолей наилучшим образом определяются при использовании пре- и постоперативной визуализации, в режимах T1 с контрастом или T2/FLAIR. Область захвата ЛТ определяют по режиму T1 с контрастом + 3 см (обычно включая всю зону измененного сигнала по FLAIR или T2 режимам). Суммарные дозы 54-60Гр с фракциями по 1.8-2.0Гр.</p> <p>Планирование – трехмерное с использованием специальных планирующих систем</p> <p>Рецидивы: При локальных рецидивах размерами до 2.5-3см, возможно применение радиохирургии В случае большого интервала от первого курса лучевой терапии (более 18 мес.) – возможно проведение повторной ЛТ</p>	<p>Глиобластома: Адьювантная терапия</p> <ul style="list-style-type: none"> ○ Химиолучевая терапия с темозоломидом: Темозоломид (ХЛТ) 75mg/m² ежедневно в течение лучевой терапии + Адьювантный темозоломид 150-200mg/m² 5/28. <p>Рецидив:</p> <ul style="list-style-type: none"> ○ Темозоломид ○ Производные нитрозомочевины: - Комбинация PCV - Фотемустин (Мюстофоран) ○ Иринотекан ○ Препараты платины ○ Таргетная терапия (Бевацизумаб и др.) 	<p>Анапластическая Астроцитома/ Анапластическая Олигодендроглиома</p> <ul style="list-style-type: none"> • Адьювантная терапия на основе производных нитрозомочевины: <ul style="list-style-type: none"> ○ PCV (прокарбазин, ломустин, винкристин), ○ монотерапия мюстофораном <p>Рецидив:</p> <ul style="list-style-type: none"> ○ Темозоломид ○ Производные нитрозомочевины: - Комбинация PCV - Фотемустин (Мюстофоран) ○ Иринотекан ○ Препараты платины

Эпендимомы

Эпендимомы

Эти редкие опухоли, гистологически возникающие из эпендимы головного или спинного мозга, примерно одинаково часто встречаются у детей и у взрослых.

Чаще эпендимомы располагаются в пределах желудочковой системы головного мозга или интрадурально (нередко в проекции расширенного центрального канала) в спинном мозге. Реже выявляются экстравентрикулярные эпендимомы. Часто эти опухоли достаточно хорошо отграничены от окружающего мозгового вещества, и, по мере роста, вызывают расширение соответствующих отделов желудочковой системы. Примерно в половине случаев на КТ и МРТ выявляются признаки мелких кальцинатов. Хорошо накапливают контрастное вещество, чаще – негетерогенно.

По классификации ВОЗ 2007г. (как и в редакции 2000г.) выделяют эпендимому и анапластическую эпендимому.

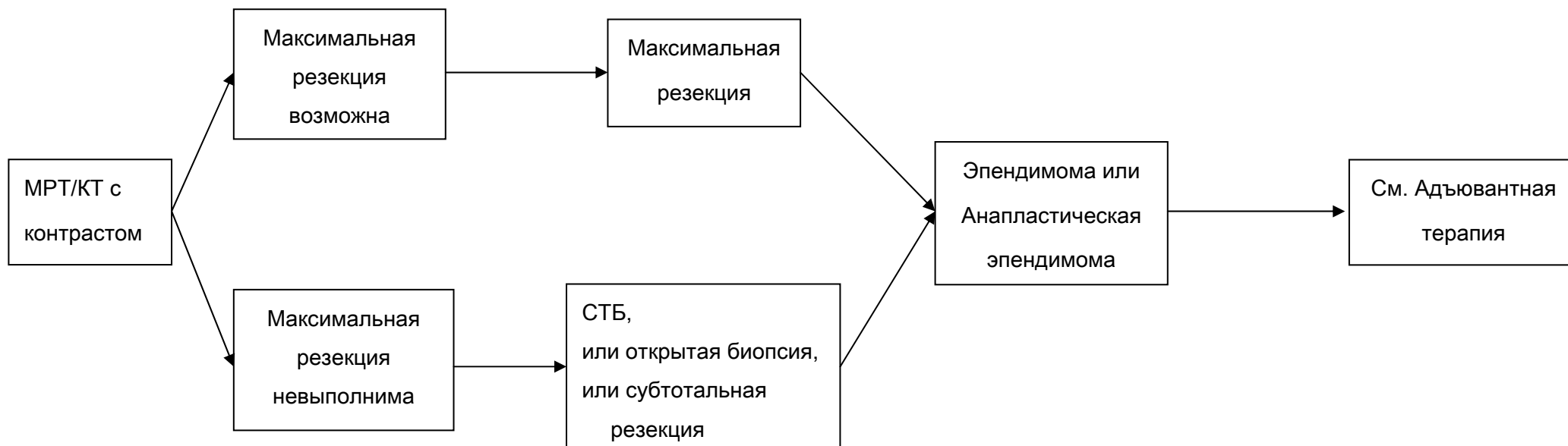
Ведущую роль в лечении играет хирургическое удаление опухоли. Поэтому при возможности радикальной операции, следует стремиться к максимальной резекции опухоли (стандарт). При установлении гистологического диагноза эпендимомы или анапластической эпендимомы показано проведение МРТ головного и спинного мозга с контрастированием (с целью определения радикальности операции и выявления возможных

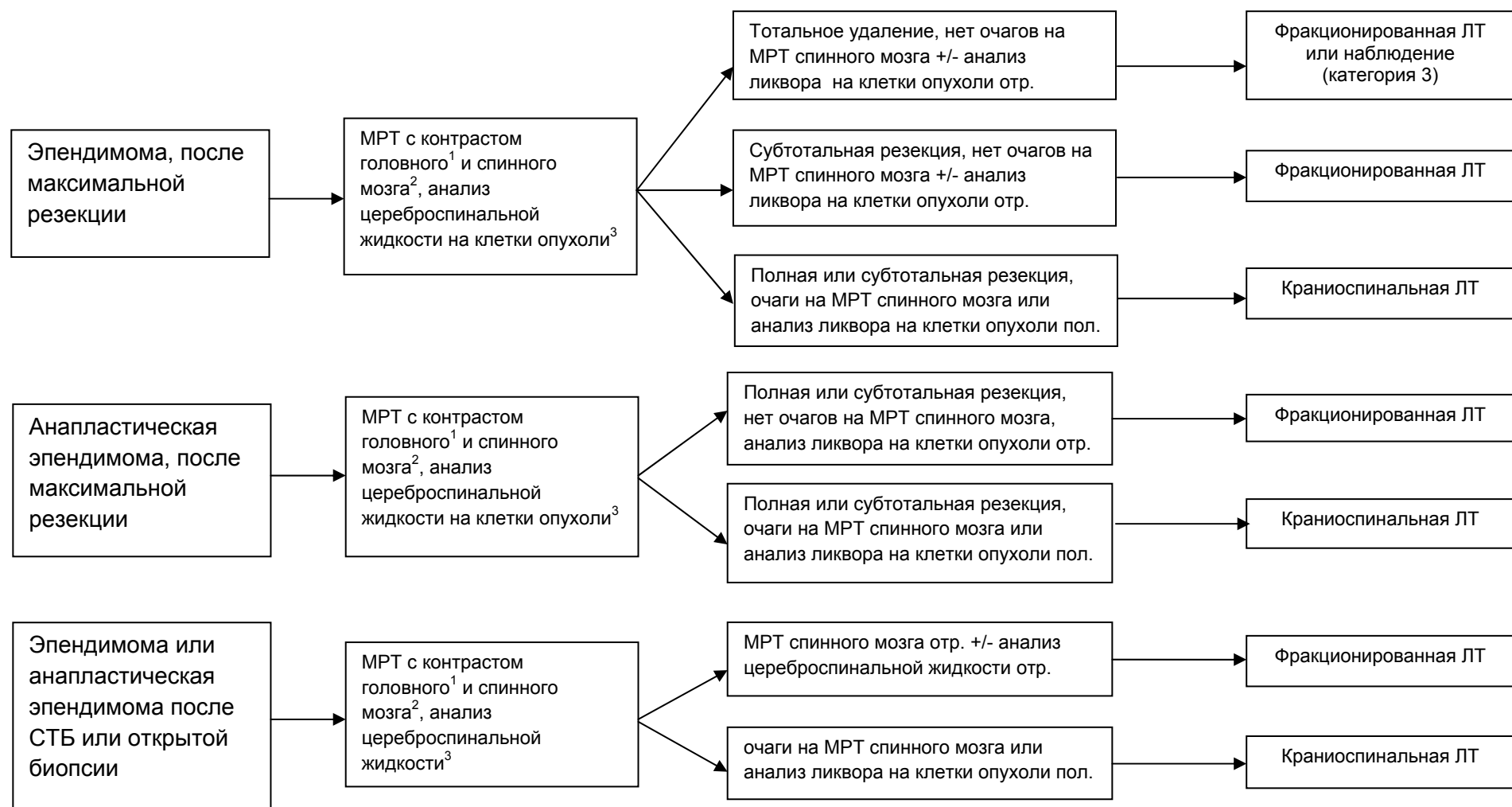
спинальных метастазов) и исследование спинномозговой жидкости на опухолевые клетки. В случае выполнения максимальной резекции опухоли, рекомендовано наблюдение (при отсутствии признаков метастазирования в виде наличия клеток опухоли в ликворе или спинальных метастазов на МРТ спинного мозга с контрастом). Если же радикальная операция невыполнима, или после операции есть остаточная опухоль, адьювантным методом лечения является лучевая терапия, объем которой определяется выявленной распространенностью опухоли – см. схему (рекомендация). Химиотерапия может использоваться в случаях рецидива опухоли (рекомендация). Режимы химиотерапии при эпендимоме следующие: цисплатин+этопозид, натулан в монотерапии (21 день приема в дозе 50 мг/м², затем 7 дней перерыв и возобновление курса), темозоломид (либо стандартный 5-дневный режим каждые 28 дней, либо 7 дней приема в дозе 75мг/м², 7 дней перерыв – повторные циклы). Контрольные обследования (МРТ с контрастированием и клиническое обследование) осуществляются не реже 1 раза в 3 месяца на протяжении первого года наблюдения, затем при отсутствии данных за прогрессирование – не реже 1 раза в 6 месяцев. В случае прогрессирования в виде солитарного очага рассматривается вопрос о повторной операции или, при небольших размерах рецидива, радиохирургии (Рекомендация)

Нейровизуализация

Хирургия

Морфология



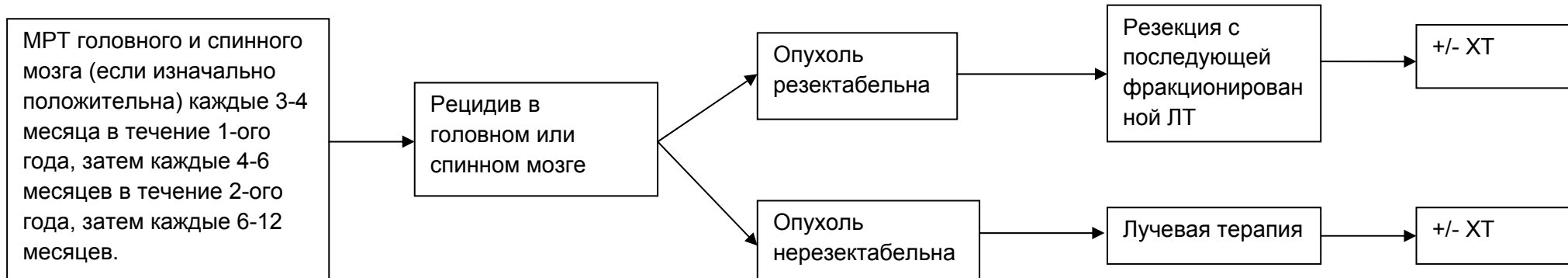


¹ в течение 24-72 часов после удаления опухоли

² МРТ спинного мозга должно быть отсрочено на 2-3 недели с момента операции, чтобы избежать артефактов

³ Люмбальная пункция должна быть отложена минимум на 2 недели, чтобы избежать ложноположительных результатов.

Рецидив эпендимомы



Первичные лимфомы ЦНС

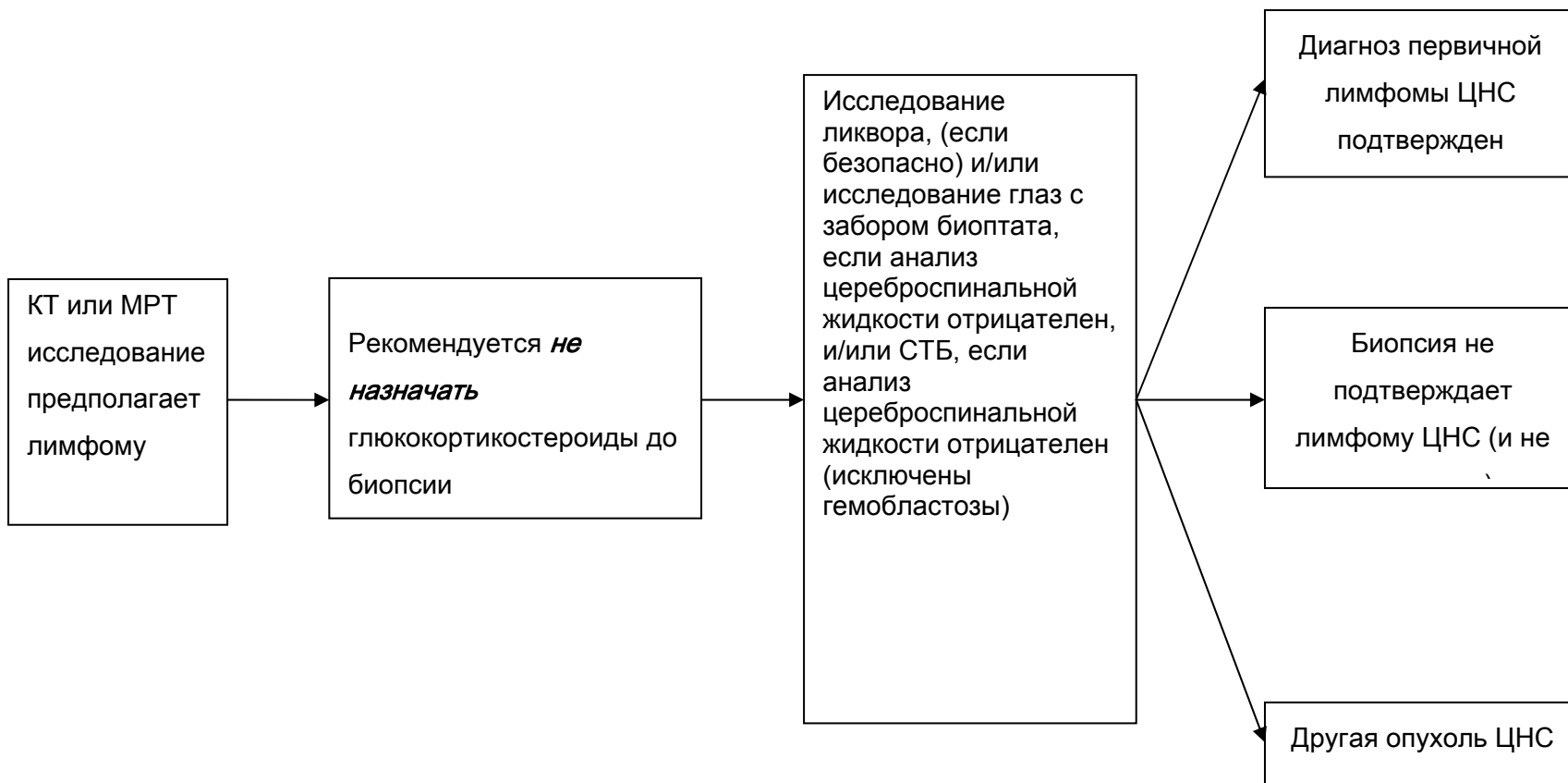
Первичная лимфома ЦНС

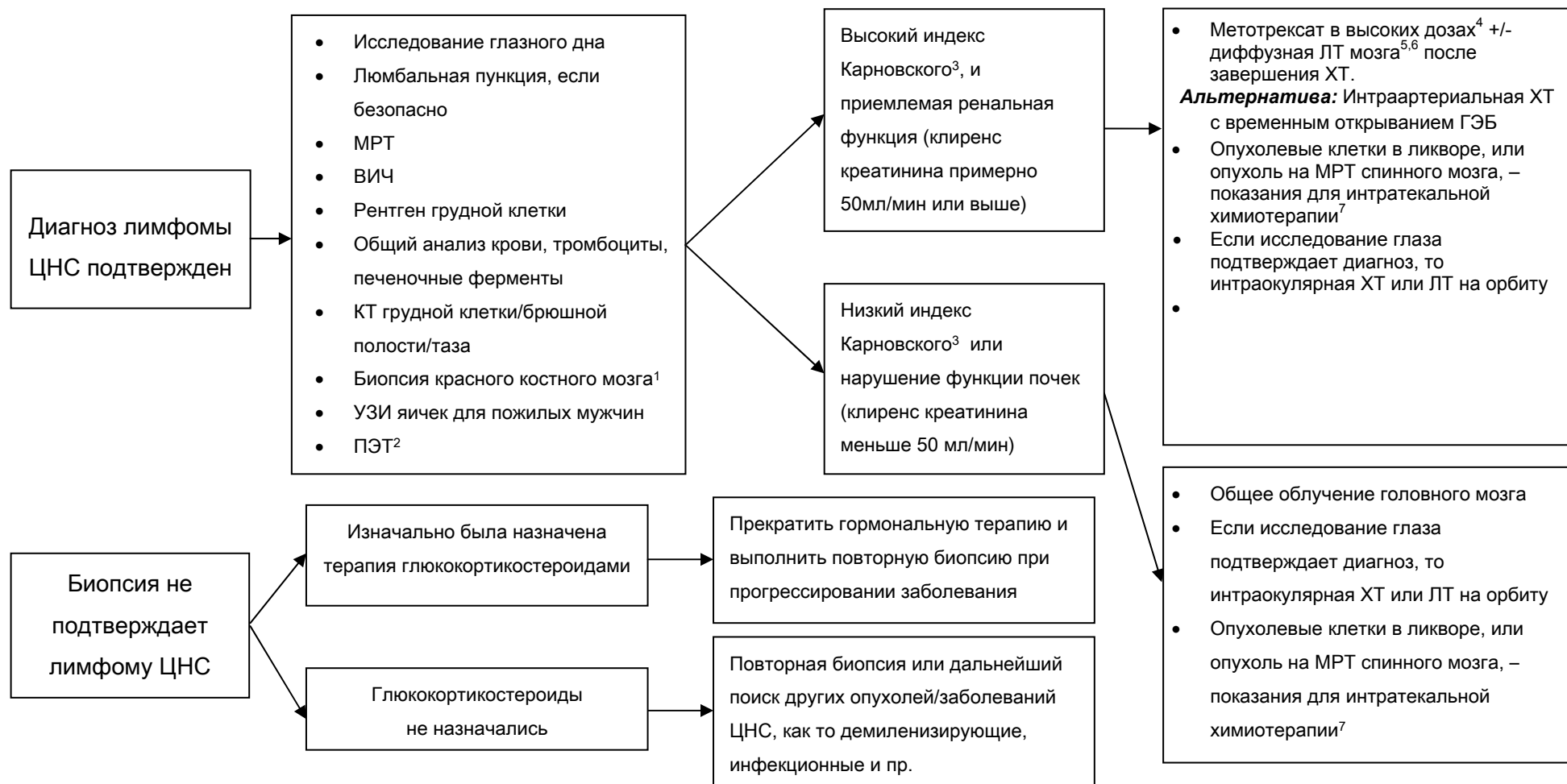Относительно редкая опухоль ЦНС (5-7% от всех первичных опухолей), относящаяся согласно онкогематологическим классификациям к редким формам неходжкинских экстраганальных лимфом. Морфологически более чем в 90% случаев представлена В-клеточным вариантом. Различают лимфомы ЦНС у иммунокомпетентных пациентов и ВИЧ-ассоциированные лимфомы. Примерно у 10% больных выявляется поражение опухолью глазного яблока.

Методом выбора в установлении диагноза лимфомы ЦНС является СТБ (стандарт). Прямая операция с целью верификации диагноза выполняется в случаях локализации опухоли в опасных для выполнения СТБ областях мозга (например, мостомозжечковый угол, четвертый желудочек, небольшая опухоль в проекции третьего желудочка и пр.), или с целью разрешения угрожающих жизни состояний, обусловленных большим объемом опухоли (Рекомендация).

После установления диагноза лимфомы ЦНС, больной должен быть направлен к гематологам (онкологам) для продолжения лечения. При индексе Карновского выше 50, сохраненных функций печени и почек, возрасте не старше 65 лет, методом выбора лечения является использование химиотерапии на

основе высокодозного метатрексата ($4-8\text{г}/\text{м}^2$) (рекомендация). Альтернативой может быть интраартериальная химиотерапия с временным открыванием ГЭБ (эта методика может быть использована в условиях хорошо подготовленного нейрохирургического стационара с возможностями проведения эндоваскулярной нейрохирургии, нейроанестезиологии и химиотерапии) (Опция). В случае достижения полной ремиссии заболевания после проведения химиотерапии в течение года от верификации диагноза, пациент может быть оставлен под наблюдение (рекомендация). В случае неполного ответа на лечение показано проведение лучевой терапии с облучением всего головного мозга в дозе 30-40 Гр при обычном фракционировании (2Гр на фракцию) (рекомендация). При выявлении лимфомы глаза показано дополнение лечения интравитриальным введением метатрексата (опция). При рецидивах лимфомы решение о методе лечения принимается, исходя из нескольких параметров: времени с момента первичной верификации, продолжительности ремиссии, общего состояния больного, распространенности опухоли на момент рецидива (см. схему).





¹ В некоторых клиниках выполняют исследование костного мозга, тем не менее польза (результативность) этого метода не доказана.

² ПЭТ может заменить КТ, пункцию костного мозга и УЗИ яичек, но не достаточно данных о ее использовании для диагностики первичной лимфомы ЦНС

³ Индекс Карновского может повысится при применении глюкокортикостероидов.

⁴ Рекомендовано участие в клинических исследованиях

⁵ Общее облучение головного мозга может усилить токсичность у пациентов старше 60 лет и поэтому желательно, чтобы она была отсрочена

⁶ Если исследование глаза подтверждает диагноз, внимательно наблюдайте за ответом на терапию. Предполагается ЛТ орбит или интраорбитальная ХТ

⁷ Предполагается альтернативная ХТ для пациентов с плохой переносимостью метотрексата

РЕЦИДИВ ПЕРВИЧНОЙ ЛИМФОМЫ ЦНС

